

HISTOLOGIA BUCODENTARIA:

EMBRIOLOGÍA DENTARIA:

I.- Introducción:

Los tejidos que conforman tanto los dientes temporarios, primarios o deciduos como los dientes permanentes se forman por un proceso continuo y complejo denominado odontogénesis, la ciencia que se encarga del estudio de este proceso se denomina Embriología Dentaria.

La odontogénesis se inicia en la sexta semana de vida intrauterina y se lleva a cabo básicamente en dos fases que son:

A.- Morfogénesis o morfodiferenciación, en esta fase ocurre el proceso de formación del patrón que constituirá la corona del diente y luego la formación del patrón que constituirá la raíz dentaria.

b.- Histogénesis o citodiferenciación, en esta fase ocurre el proceso de formación de los tejidos dentarios: el esmalte, la dentina y la pulpa a partir de los patrones de la corona y la raíz dentaria.

Ambas fases se dan de forma continua y en algún punto se llevan a cabo al mismo tiempo, de ellas el proceso de formación del patrón de la corona dentaria es uno de los procesos más importantes y complejos de la odontogénesis razón por la cual será motivo de estudio durante esta actividad práctica.

La formación del patrón coronario se da igualmente por etapas que son:

A.- Estadio de brote o yema:

Producto de la proliferación de las células de la lámina dentaria el germen dentario está constituido por células periféricas cuboides y células centrales o internas poligonales.

B.- Estadio de Casquete:

En la novena semana del desarrollo embrionario el brote crece en sus caras laterales formando una nueva estructura denominada casquete, en este estadio el germen dentario está constituido por:

* Órgano del esmalte: de origen ectodérmico, que dará origen al esmalte dentario, conformado por:

- Epitelio dental externo.
- Epitelio dental interno.
- Retículo estrellado.

* Esbozo de la Papila dentaria: estructura de origen ectomesenquimático, que se ubica por debajo del Órgano del Esmalte y que dará origen al complejo dentino-pulpar.

* Esbozo de Saco o Folículo Dentario: estructura de origen ectomesenquimático que rodea a todo el germen dentario, que dará origen a los tejidos de soporte del diente (Periodonto de Inserción).

C.- Estadio de Campana Inicial:

Esta etapa se inicia alrededor de las 14 – 18 semanas de vida intrauterina y en ella se denotan cambios importantes en la estructura del germen dentario, tales como la conformación de la morfología coronaria, aparición de nuevas capas, aparición del brote del germen dentario del diente permanente. Aunado a esto se inician los cambios que se corresponden con el inicio de la citodiferenciación. En este estadio se observan las siguientes estructuras en el germen dentario:

* Órgano del esmalte:

- Epitelio dental externo.
- Retículo estrellado.
- Estrato intermedio.
- Epitelio dental interno.
- Asas cervicales.
- Membrana basal.

* Papila dentaria

* Saco o Folículo dentario:

- Capa celulovascular.
- Capa fibrilar.

D.- Estadio de Campana Avanzada:

Esta constituye la última etapa en el proceso de morfodiferenciación coronario y en este estadio logra evidenciarse el proceso de citodiferenciación (diferenciación de odontoblastos y ameloblastos) y por consecuencia el inicio de formación de los tejidos duros del diente. En este momento los cambios visibles presentes en el germen dentario son importantes, quedando constituido de la siguiente forma:

* El órgano del esmalte se reduce a nivel de los bordes incisales o en las zonas donde estarán las futuras cúspides en el caso de los dientes posteriores, convirtiéndose en una estructura semejante a un epitelio, de allí a que su nombre cambie a Epitelio Reducido del Órgano del Esmalte.

A nivel del tercio medio del germen dentario se mantiene el Retículo Estrellado y el Epitelio Dental Externo.

A nivel de la unión entre el Epitelio Dental Interno y el Epitelio Dental Externo se iniciará la formación del patrón radicular, por lo que la estructura que fue llamada en el estadio anterior Asa Cervical pasa a ser Vaina Radicular de Hertwig.

* Inicia la aposición de Esmalte a nivel del borde incisal y se continúa hasta llegar a cervical, paralelo al esmalte dentario se observa la Dentina y la predentina; entre ambos se inicia la formación de la conexión amelodentinaria.

* En íntima relación al esmalte y unido al Epitelio Reducido del Órgano del Esmalte se observan los Ameloblastos secretores.

* A nivel de la Papila Dentaria y en íntimo contacto con la Predentina se observan los Odontoblastos secretores.

El estudio del proceso de formación de los tejidos dentarios es de vital importancia para el Odontólogo, ya que los tumores odontogénicos observados en la región del sistema estomatognático derivan de las células que participan en este proceso; razón por la cual este conocimiento constituye la base para la comprensión de la etiología, pronóstico y adecuado tratamiento de estas lesiones.

II.- Competencias a desarrollar en este tema:

Competencia general:

- Al culminar la actividad práctica el estudiante deberá ser capaz de identificar y describir los gérmenes dentarios en sus diferentes estadios de formación y los procesos que ocurren durante la odontogénesis en cortes vistos al microscopio óptico de luz.

Competencias específicas:

- El estudiante será capaz de identificar el estadio del desarrollo en el cual se encuentran los gérmenes dentarios.
- El estudiante podrá identificar las estructuras que componen al germen dentario en cada uno de los estadios de la odontogénesis.
- El estudiante podrá discriminar los cambios que se suscitan de una etapa a otra en el proceso de desarrollo de los gérmenes dentarios.
- El estudiante estará en capacidad de enfocar con pequeño y mediano aumento cada uno de los cortes que conforman este tema.

III.- Lista de contenidos a desarrollar durante la actividad práctica:

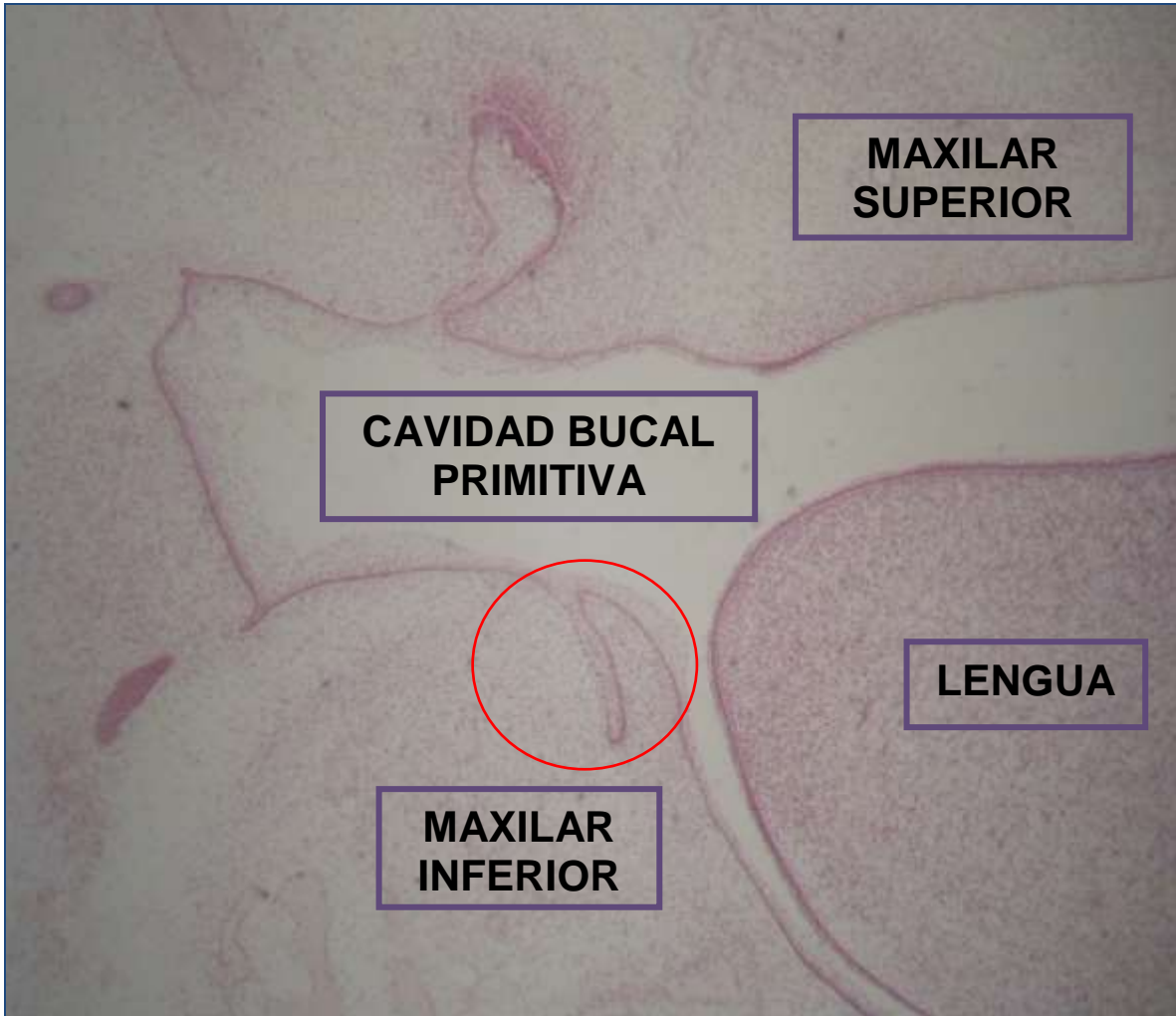
- Definición de embriología dentaria y odontogénesis.
- Definición de morfodiferenciación y citodiferenciación en el proceso de odontogénesis.
- Estadios del desarrollo de los gérmenes dentarios.
- Características histológicas de un germen dentario en estadio de brote.
- Características histológicas de un germen dentario en estadio de casquete.
- Características histológicas de un germen dentario en estadio de campana inicial.
- Características histológicas de un germen dentario en estadio de campana avanzada.
- Proceso de Amelogénesis.
- Proceso de Odontogénesis.

IV.- Estrategias:

- Demostración de imágenes en diferentes aumentos de los gérmenes dentarios en las diferentes etapas de formación.
- Uso de material de apoyo (guía práctica) que contiene información sobre las estructuras que deben ser observadas en cada corte histológico.
- Manipulación y observación individual de los cortes mediante un recorrido completo del mismo para identificar los gérmenes dentarios en las diferentes etapas de formación.

V.- Imágenes y actividades de la práctica:

IMAGEN # 1:



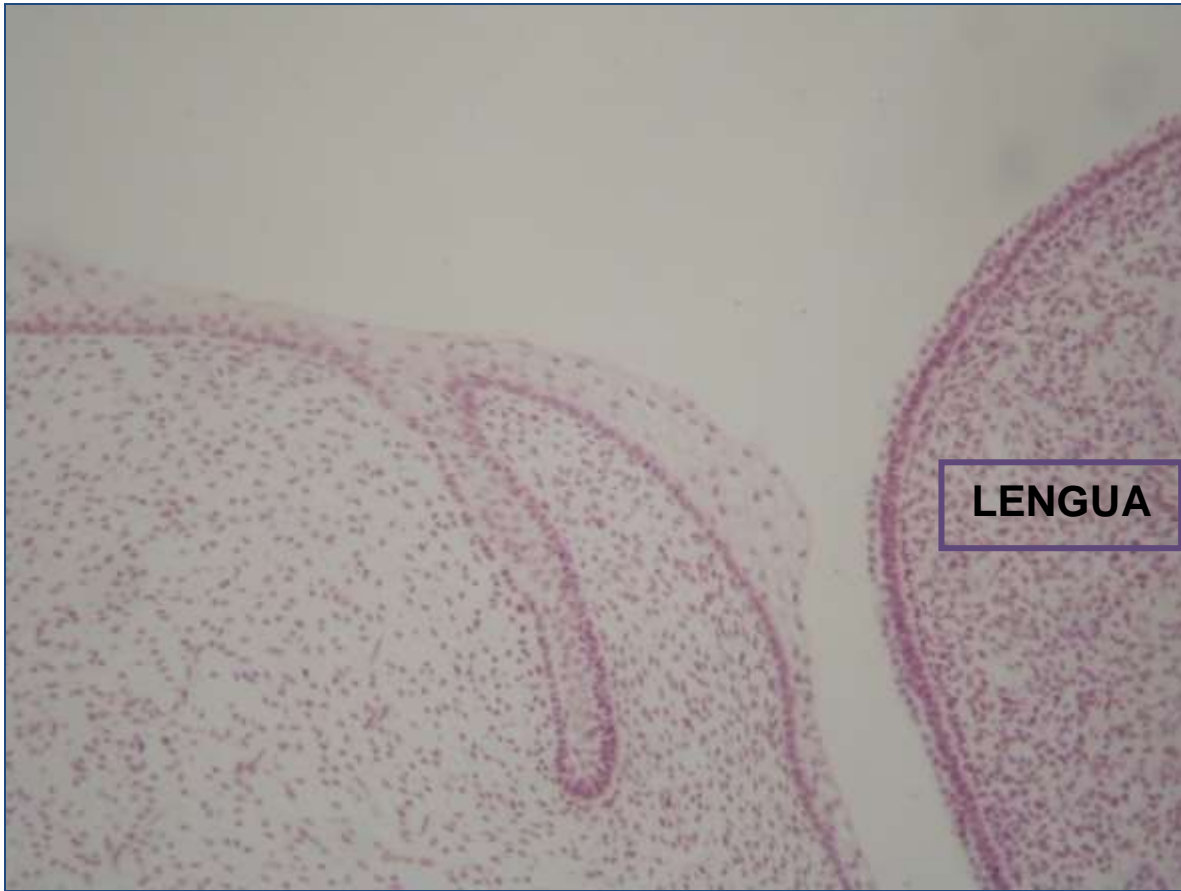CORTE FRONTAL DE CABEZA DE CERDO CON GERMEN DENTARIO EN ESTADIO DE BROTE.

TINCIÓN: HEMATOXILINA / EOSINA.

NOTA:

ESTA IMAGEN SE UTILIZARÁ DURANTE LA ACTIVIDAD PRÁCTICA COMO ELEMENTO QUE PERMITIRÁ FACILITAR LA UBICACIÓN DEL GERMEN DENTARIO EN EL CORTE. EN LAS SIGUIENTES IMÁGENES SE DETALLARÁ LA ESTRUCTURA DEL GERMEN DENTARIO.

IMAGEN # 2

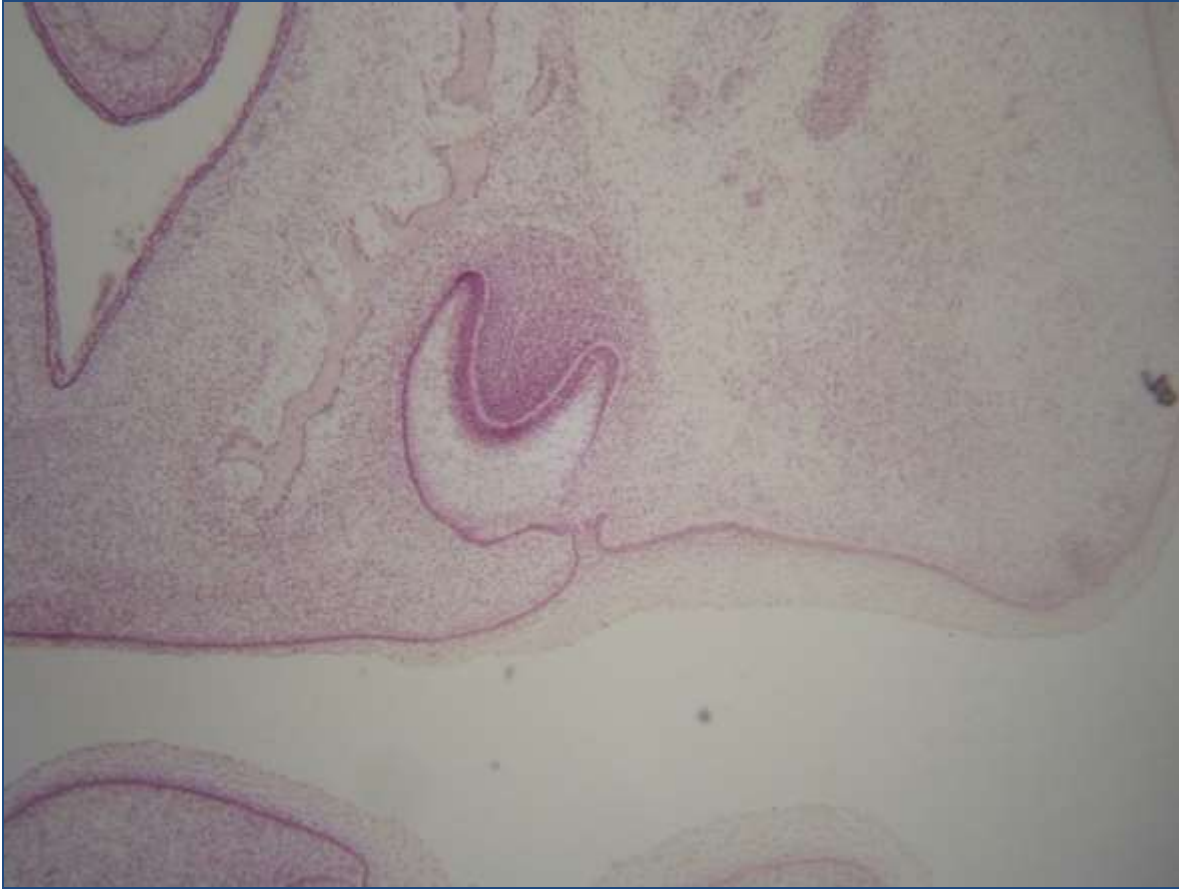

CORTE FRONTAL DE CABEZA DE CERDO CON GERMEN DENTARIO EN ESTADIO DE BROTE.

TINCIÓN: Hematoxilina / Eosina.

Actividades (Señale): 1.- Cavidad bucal primitiva o Estomodeo. 2.- Describir el epitelio de la cavidad bucal primitiva o Estomodeo. 3.- Epitelio de la cavidad bucal primitiva. 4.- Ectomesénquima. 5.- Lamina dentaria. 6.- Germen en estadio de brote o yema: a.- Células centrales; b.- Células periféricas. 7.- Describir el brote o yema dentaria.

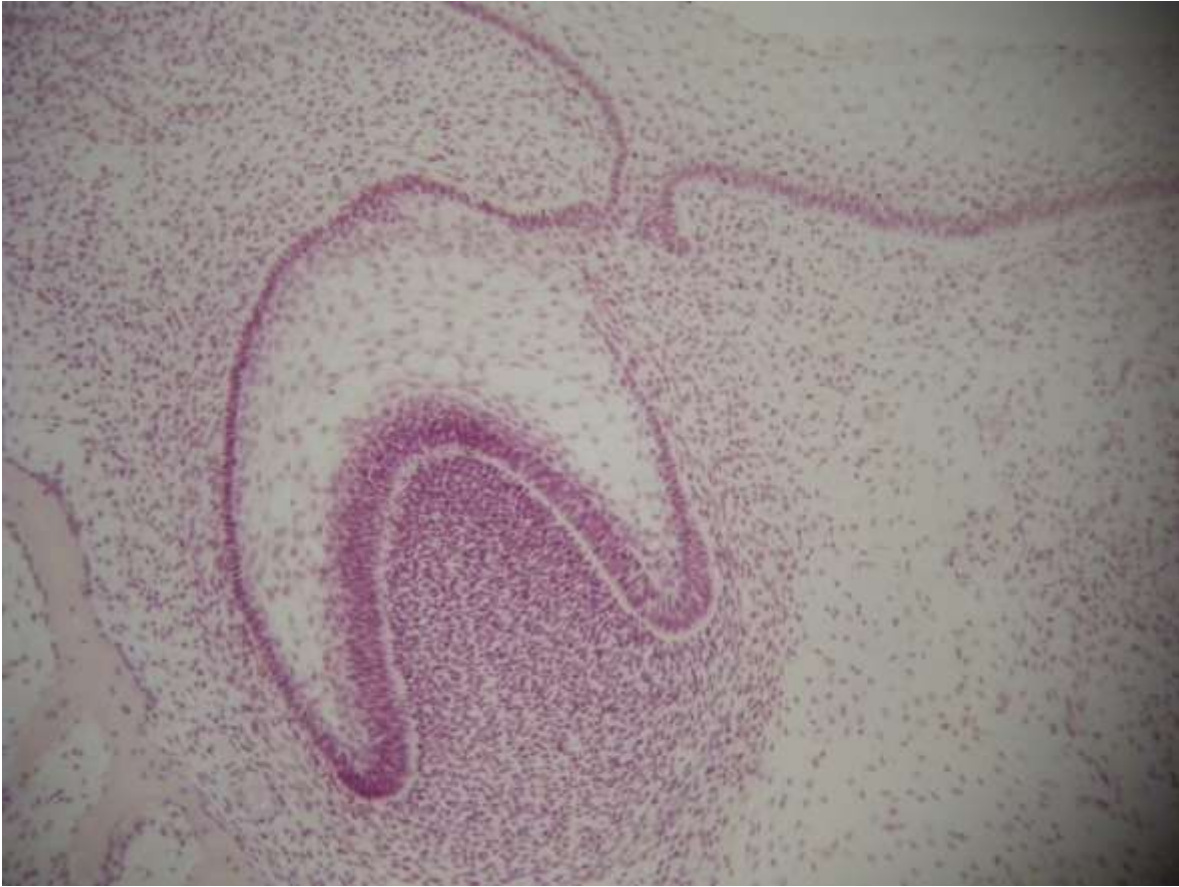IMAGEN # 3:



CORTE FRONTAL DE CABEZA DE CERDO CON GERMEN DENTARIO EN ESTADIO DE CASQUETE.
TINCIÓN: Hematoxilina / Eosina.

Actividades (Señale): 1.- Cavidad bucal primitiva. 2.- Epitelio de la cavidad bucal primitiva. 3.- Ectomesénquima. 4.- Lamina dentaria. 5.- Germen en estadio de casquete. 6.- Órgano del esmalte: a.- Epitelio dental externo; b.- Epitelio dental interno; c.- Retículo estrellado; 7.- Papila dentaria; 8.- Saco dentario.

IMAGEN # 4:

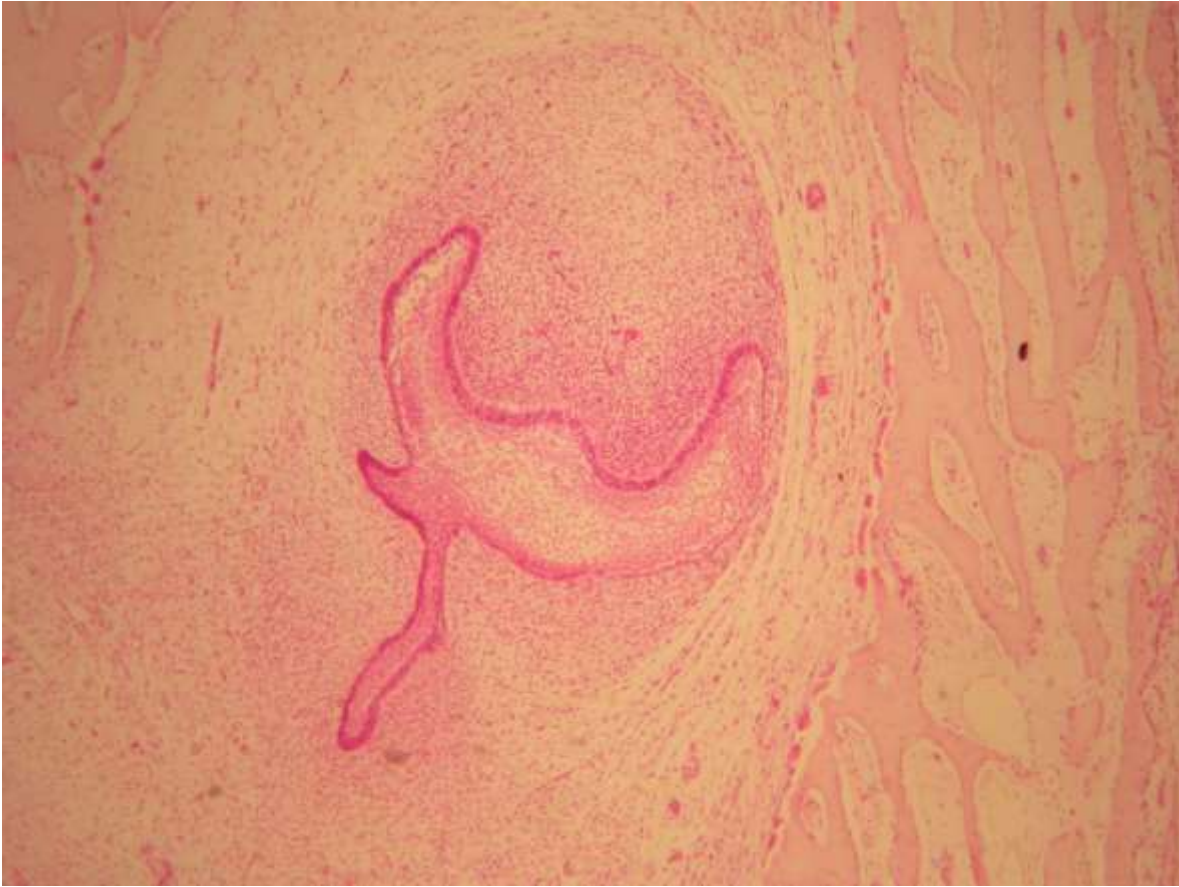


CORTE FRONTAL DE CABEZA DE CERDO CON GERMEN DENTARIO EN ESTADIO DE CASQUETE.

TINCIÓN: Hematoxilina / Eosina.

Actividades (Señale): 1.- Cavidad bucal primitiva. 2.- Epitelio de la cavidad bucal primitiva. 3.- Ectomesénquima. 4.- Lamina dentaria. 5.- Germen en estadio de casquete. 6.- Órgano del esmalte: a.- Epitelio dental externo; b.- Epitelio dental interno; c.- Retículo estrellado; 7.- Papila dentaria; 8.- Saco dentario. 9.- Describir las estructuras que componen el Órgano del Esmalte.

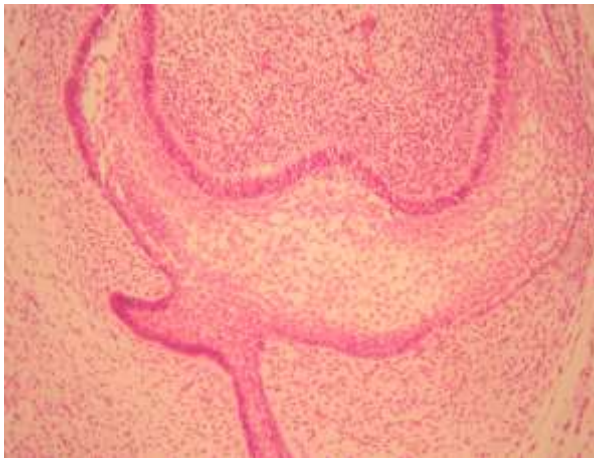
IMAGEN # 5:



CORTE FRONTAL DE CABEZA DE CERDO CON GERMEN DENTARIO EN ESTADIO DE CAMPANA INICIAL.
TINCIÓN: Hematoxilina / Eosina.

Actividades (Señale): 1.- Germen en estadio de campana inicial. 6.- Órgano del esmalte: a.- Epitelio dental externo; b.- Epitelio dental interno; c.- Retículo estrellado; d.- Estrato intermedio; e.- Asas cervicales. 2.- Papila dentaria; 3.- Saco dentario. 4.- Lámina dentaria. 5.- Brote del germen permanente. 6.- Ectomesénquima. 7.- Trabéculas de tejido óseo.

IMAGEN # 6:

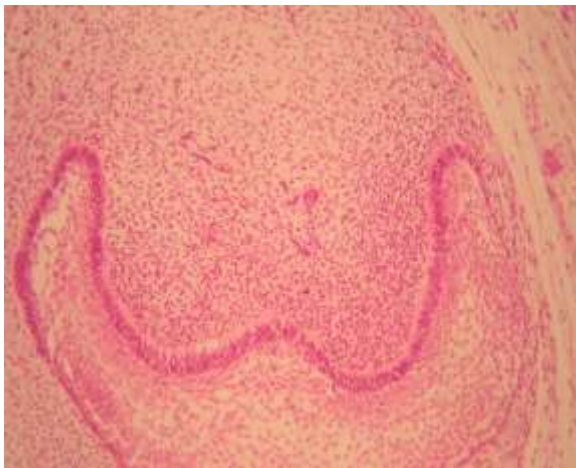

CORTE FRONTAL DE CABEZA DE CERDO CON GERMEN DENTARIO EN ESTADIO DE CAMPANA INICIAL.

TINCIÓN: Hematoxilina / Eosina.

Actividades (Señale): 1.- Germen en estadio de campana inicial. 2.- Órgano del esmalte: a.- Epitelio dental externo; b.- Epitelio dental interno; c.- Retículo estrellado; d.- Estrato intermedio; e.- Asas cervicales. 3.- Papila dentaria; 4.- Saco dentario. 5.- Lámina dentaria. 6.- Brote del germen permanente. 7.- Ectomesénquima. 8.- Trabéculas de tejido óseo. 9.- Describa las estructuras que componen el Órgano del Esmalte.

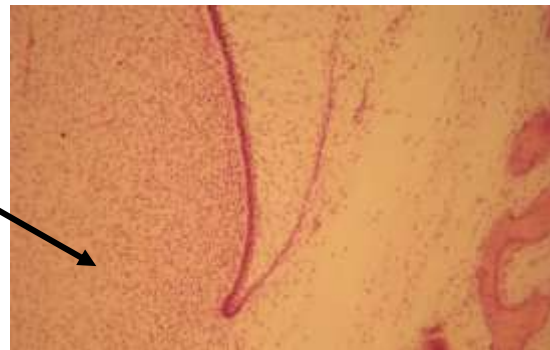
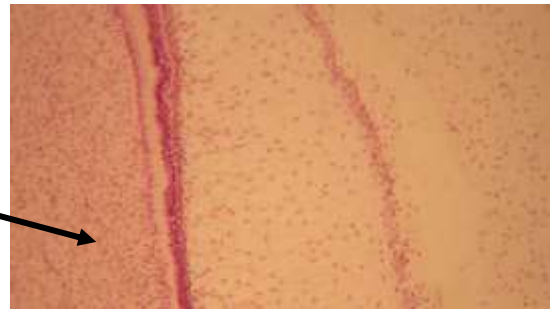
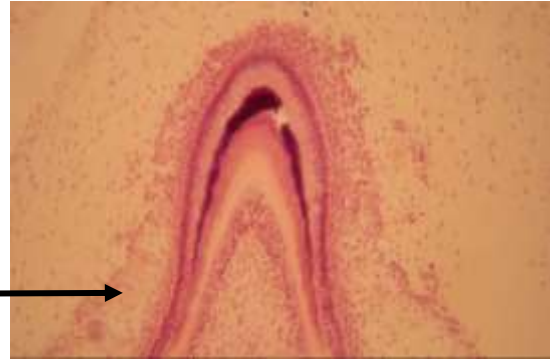
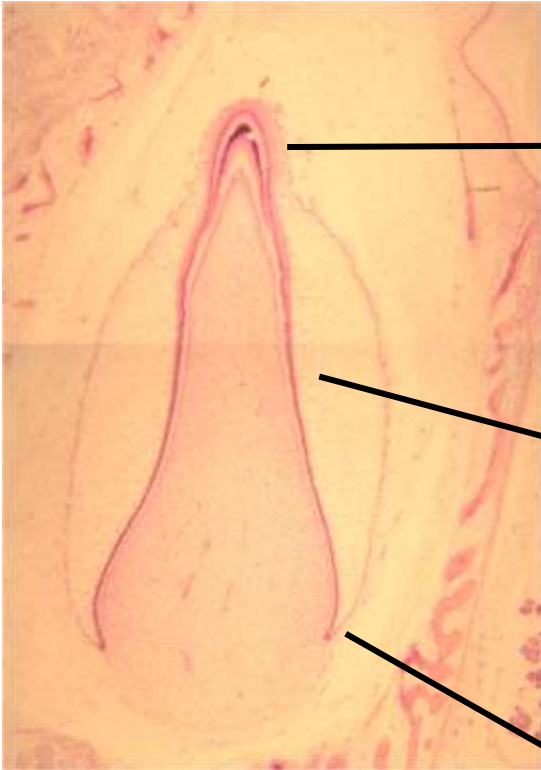
IMAGEN # 7:



CORTE FRONTAL DE CABEZA DE CERDO CON GERMEN DENTARIO EN ESTADIO DE CAMPANA INICIAL.

TINCIÓN: Hematoxilina / Eosina.

IMAGEN # 8:



CORTE FRONTAL DE CABEZA DE CERDO CON GERMEN DENTARIO EN ESTADIO DE CAMPANA AVANZADA.

TINCIÓN: Hematoxilina / Eosina.

Actividades (Señale): 1.- Germen en estadio de campana avanzada. 2.- Epitelio reducido del órgano del esmalte. 3.- Ameloblasto. 4.- Esmalte dentario. 5.- Dentina. 6.- Predentina. 7.- Odontoblastos. 8.- Epitelio dental externo. 9.- Epitelio dental interno. 10.- Retículo estrellado. 11.-Pulpa dentaria. 12.- Vaina Radicular de Hertwig. 13.- Ectomesénquima. 14.- Trabéculas de tejido óseo.

AUTOEVALUACIÓN:

1.- Explique el proceso de odontogénesis.

2.- Realice un mapa mental de las etapas de la odontogénesis que simplifique los cambios que ocurren en cada estadio.

BIBLIOGRAFÍA:

Gomez de Ferraris. Histología, Embriología e Ingeniería Tisular Bucodental. Buenos Aires, Argentina. Editorial Médica Panamericana. 2009.