

Caracas, Febrero del 2005

Prof. Ma. de los A. Gil Padrón

Prof. Amarelys Pérez Sánchez

Prof. Mabel Sáenz Guzmán

RELACIÓN ODONTOLOGÍA OPERATORIA / PERIODONCIA / OCLUSIÓN

Objetivo General:

Lograr conceptos claros de la relación de Operatoria-Periodoncia, a través del conocimiento de: Relación de contacto, contorno, margen gingival, oclusión y pulido.

Objetivos específicos:

El estudiante será capaz de:

- 👑 Señalar la importancia de preservar desde el punto de vista funcional y estético el periodonto, al realizar una restauración.
- 👑 Identificar los factores a tomar en cuenta cuando se realiza una restauración.
- 👑 Describir o reconocer la forma y ubicación del contacto correcto y la función que cumple.
- 👑 Describir el contorno de los dientes y las formas de restablecerlo.
- 👑 Analizar y reconocer, la importancia de la colocación correcta de la terminación del margen gingival y el uso correcto de la cuña de madera.
- 👑 Dominar los conocimientos de oclusión de los dientes, en condiciones normales y anormales.
- 👑 Señalar la importancia del pulido y el terminado de las restauraciones.
- 👑 Realizar restauraciones óptimas para prevenir la enfermedad periodontal.

La odontología restauradora tiene como objetivo primordial preservar la dentición natural, mientras se restablece la salud, la comodidad, la estética y la función, a través del diagnóstico, la prevención de condiciones patológicas y un plan de tratamiento; ella busca devolver la función y / o estética al órgano dental cuando se ve alterado por la caries o por algún traumatismo.

La periodoncia es la disciplina de la odontología que estudia los tejidos que rodean a los dientes, sus patologías y el tratamiento de las mismas; esto lo realiza mediante un cuidadoso examen clínico, en el cual la inspección y el sondaje son piezas fundamentales, completándose con el examen radiográfico.

La longevidad de las restauraciones y la preservación de la salud de los tejidos es la mejor medida de éxito de cualquier tratamiento restaurador. Al planificar y confeccionar una restauración, hay que tener siempre en cuenta el postulado de Glickman (1967): *“Todo lo que se realiza a nivel de la corona dentaria tiene también, en mayor o menor grado, repercusión en el periodonto”*.

Si el periodonto está afectado por causa de una **lesión dental**, se debe proceder a restaurar el diente y además, disponer de las medidas terapéuticas necesarias para que la unidad biológica periodonto-diente vuelva a la normalidad. Las restauraciones defectuosas, con márgenes desadaptados, sin relación de contacto, de forma incorrecta, superficie áspera y otros defectos, favorecen la retención de placa dental y / o dificultan la adecuada higiene oral, por lo que constituye un factor de riesgo agregado. De ahí que la operatoria dental, si es deficiente, puede resultar un factor predisponente de la enfermedad periodontal; asimismo, cuando está correctamente realizada, constituye un factor preponderante en la rápida reparación y en el mantenimiento del estado de salud de los tejidos blandos que rodean al diente.

Por otra parte, si estamos en presencia de **alteraciones periodontales** de origen infeccioso, será necesario, previo cualquier tratamiento restaurador, instituir el tratamiento periodontal que corresponda para que los tejidos blandos recuperen el estado de salud. Esto es indispensable para la correcta solución integral del problema operatorio. Es innegable que las condiciones de salud del periodonto deben ser restablecidas antes de cualquier procedimiento restaurador. Esta afirmación merece mayor atención, sobre todo en aquellas situaciones íntimamente dependientes de la interrelación operatoria /periodoncia, porque según Schluger y col. (1981): *“Es a nivel del periodonto marginal que el campo de la periodoncia y de la odontología restauradora se sobreponen”*.

Por lo que se puede concluir que una adecuada interrelación entre ambas disciplinas es importante y necesaria para lograr mantener la salud de todo el sistema estomatognático.

ESTRUCTURAS NORMALES DEL PERIODONTO

A continuación se describe someramente las estructuras normales que rodean a los dientes y que se denominan periodonto.

Esta estructura se puede dividir para su estudio en **periodonto de inserción**, constituido por todas las estructuras que permiten al diente insertarse en el tejido óseo y en el **periodonto de**

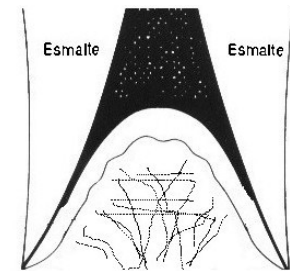
protección, que está formado por la encía y cuya función, como su nombre lo indica, es la de proteger la estructura de inserción.

Periodonto de protección

Encía: Es la parte de la mucosa masticatoria que recubre la apófisis alveolar de los maxilares rodeando la porción cervical de los dientes y podemos dividirla topográficamente en encía marginal o libre, encía insertada y encía de las áreas interdentales.

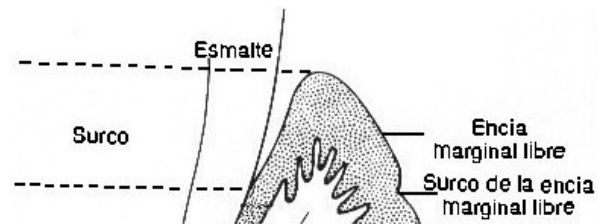
☑ **Encía marginal o libre:** Es la encía que corresponde al margen terminal o borde de la encía que rodea a los dientes como un collar, es de color rosa coral, superficie opaca, consistencia firme, comprende el tejido vestibular, lingual o palatino de los dientes y la encía interdentaria. Tiene un ancho de aproximadamente 1 mm y se extiende desde el margen gingival hasta el surco gingival (este último visible clínicamente sólo en el 33% de los pacientes) y forma parte de la pared externa del surco gingival.

☑ **Encía interdentaria:** Está determinada por las relaciones de contacto entre los dientes, el ancho de las superficies dentarias interproximales y el curso de la unión amelocementaria. En anteriores tiene forma piramidal y hacia los molares está más aplanada en sentido vestibulo lingual/palatino y presenta una depresión que conecta la papila vestibular con la lingual o palatina adaptándose a la morfología del contacto interproximal.



Encía interdentaria.
Tomado de Schwartz, 1999
(Modificado por los autores de la guía)

☑ **Surco gingival:** Es un espacio virtual situado entre la encía marginal y el diente. La pared gingival está formada por un epitelio interno no queratinizado, que en la zona más apical se continua con el epitelio de unión que está adherido a la pieza dentaria por medio de hemidesmosomas y establece el límite apical del surco. La profundidad media es de 1,8 mm, aunque tiene variaciones que llegan a 6 mm. Clínicamente, se mide con una sonda periodontal calibrada, la cual se coloca lo más paralelamente posible al eje mayor del diente y se introduce con suave presión en sentido apical en el surco gingival, se debe hallar resistencia; su profundidad clínica (al sondaje) es mayor que la histológica debido a que la sonda penetra dentro de la estructura del epitelio de unión. Se considera un surco compatible con la salud cuando al sondaje la profundidad clínica no es de más de 3mm (generalmente oscila entre 1mm y 3mm).



Surco Gingival.
Tomado de Schwartz, 1999
(Modificado por los autores de la guía)

☑ **Encía insertada:** La encía marginal se continua apicalmente con la encía insertada que se extiende hasta la línea mucogingival que la separa de la mucosa de revestimiento. Es de un color rosado claro, pálido, con manchas de melanina en algunos casos. Tiene una consistencia firme y textura puntiforme (semejante a cáscara de naranja).

Periodonto de inserción

Cemento dentario: Embriológicamente, el cemento forma parte del periodonto de inserción. Es de origen mesenquimático, es un tejido mineralizado que recubre la superficie radicular, tiene un contenido de hidroxiapatita de aproximadamente 65% en peso y presenta una zona interna o dentaria y una zona externa o periodontal, donde se insertan las fibras de Sharpey del ligamento periodontal, que tienen como misión sostener al diente, evitar su extrusión o intrusión y resistir las fuerzas de la masticación y los traumatismos. El cemento termina junto al esmalte a nivel del cuello del diente. Es más grueso en apical (aprox. 200 micrones o más), más delgado en la parte media de la raíz y en cervical alcanza su espesor mínimo (aprox. 20 micrones). Su superficie es irregular, debido a que crece por aposición de nuevas capas o se reabsorbe, obedeciendo a las leyes de presión y tracción y a la presencia de los elementos celulares en el ligamento periodontal. Es el tejido dentario más afectado por la enfermedad periodontal. El cemento periodontal tiene dos tipos:

☞ *Cemento acelular (primario)*: Se forma conjuntamente con la raíz y cubre desde el tercio cervical hasta la mitad de la raíz. De un grosor entre 30 y 230 micrones. Su estructura está constituida principalmente por las fibras de Sharpey y su principal función es la de soporte dentario.

☞ *Cemento celular (secundario)*: Se forma después de la erupción dentaria y en respuesta a las exigencias funcionales, es más irregular y contiene células (cementocitos) en espacios individuales (lagunas) que se comunican entre sí. Está menos calcificado y contiene menos fibras de Sharpey que el cemento acelular.

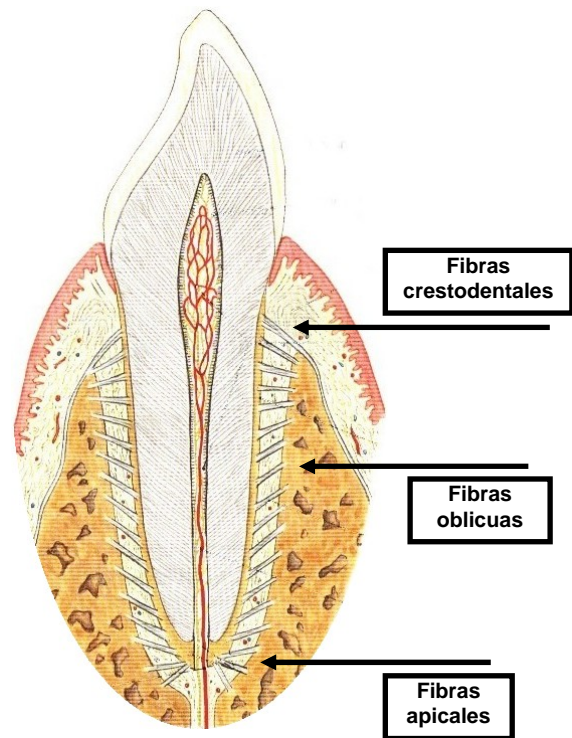
Ambos (celular y acelular) están dispuestos en láminas separadas por líneas incrementales paralelas al eje longitudinal de la raíz, las cuales representan períodos de descanso en la formación del cemento, no obstante, en la superficie radicular pueden alternarse áreas de cemento acelular y celular.

Ligamento periodontal: Se encuentra ubicado entre el hueso alveolar y el diente (cemento). Es un tejido conjuntivo blando altamente especializado, muy vascularizado y celular que rodea al diente, está constituido principalmente por fibras de naturaleza colágena que se orientan en distintos planos del espacio, diferenciándose los siguientes grupos de fibras:

♪ *Fibras apicales*: Divergen a partir del cemento hacia el hueso y se ubican en el fondo del ápice. Estas fibras evitan la extrusión.

♪ *Fibras oblicuas*: Es el grupo más abundante y sostienen principalmente al diente en su alvéolo. Están inclinadas hacia apical, desde el hueso al cemento. Evitan la intrusión, soportando la carga de las tensiones masticatorias verticales.

♪ *Fibras crestodentales*: Van del diente (cemento) a penas por debajo de la unión epitelial al hueso (cresta alveolar) de manera oblicua hacia oclusal y también casi horizontal. Evitan la extrusión y resisten las fuerzas laterales.



Ligamento Periodontal.

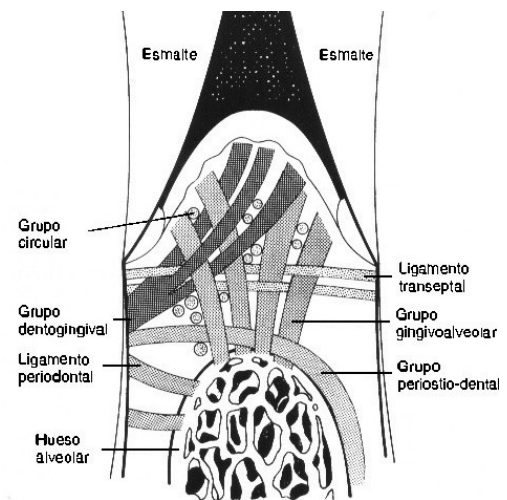
Tomado de Sobotta, 2001
(Modificado por los autores de la guía)

♪ *Otras fibras*: Intercaladas en los grupos principales, sirven para reforzar la acción de las ya mencionadas y resistir las fuerzas masticatorias en todas las direcciones:

♪ *Transeptales*: Van de un diente a otro en sentido interproximal sobre la cresta alveolar, insertándose el cemento del diente vecino. Algunos autores las llaman dentodentales.

♪ *Horizontales*: Van del cemento al hueso alveolar en ángulo recto con respecto al eje longitudinal del diente.

♪ *Interradiculares*: Se ubican en la zona de la furca de los dientes multirradiculares y van en sentido oblicuo del cemento al hueso alveolar.



Otras fibras.

Tomado de Schwartz, 1999
(Modificado por los autores de la guía)

El espesor del ligamento periodontal varía de un diente a otro según la función, de un individuo a otro y según el estado de salud del periodonto. Generalmente, oscila entre 100 y 300 micrones y es más angosto en mesial por el movimiento migratorio o componente anterior de las fuerzas.

Funciones del Ligamento: Las principales funciones del ligamento periodontal son:

Función física: Consiste en sostener al diente dentro de su alvéolo y absorber las fuerzas que se transmiten a él, evita la extrusión y resiste los movimientos de torsión y disipa las tensiones transmitidas al cemento y al hueso.

Función formadora y remodelación: Las tensiones repetidas en forma frecuente provocan la neoformación de cemento y el engrosamiento del ligamento periodontal y de la cortical alveolar. Los fluidos existentes en el ligamento periodontal colaboran en la misión de sostener al diente y absorber las fuerzas (actúan como amortiguadores). Existe un pasaje lento de fluidos desde y hacia el hueso esponjoso, a través de las múltiples perforaciones de la cortical y este movimiento hidrostático sirve para frenar los posibles movimientos del diente en su alvéolo.

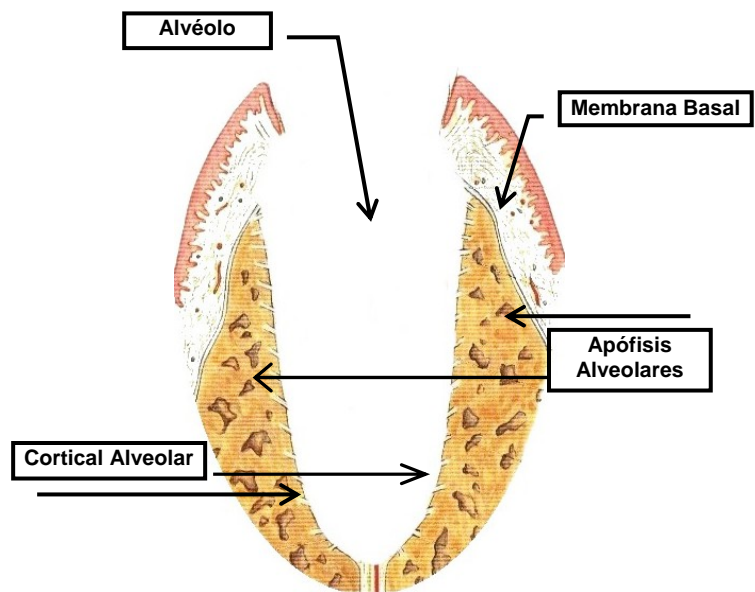
Función sensitiva y nutricional: Cumple con una función nutritiva y de defensa de las estructuras ósea vecinas, posee una nutrida red vascular y terminaciones nerviosas propias que transmiten principalmente sensaciones de presión y dolor.

Hueso alveolar: Es la porción del maxilar y de la mandíbula que forma y le da soporte a los alvéolos dentarios. Está formado por las apófisis alveolares que se proyectan de la membrana basal

[*capa delgada, transparente, debajo del epitelio de las membranas mucosas y glándulas secretorias*] de los maxilares.

Estas apófisis se desarrollan junto con los dientes y cuando éstos son extraídos, lentamente se van resorbiendo

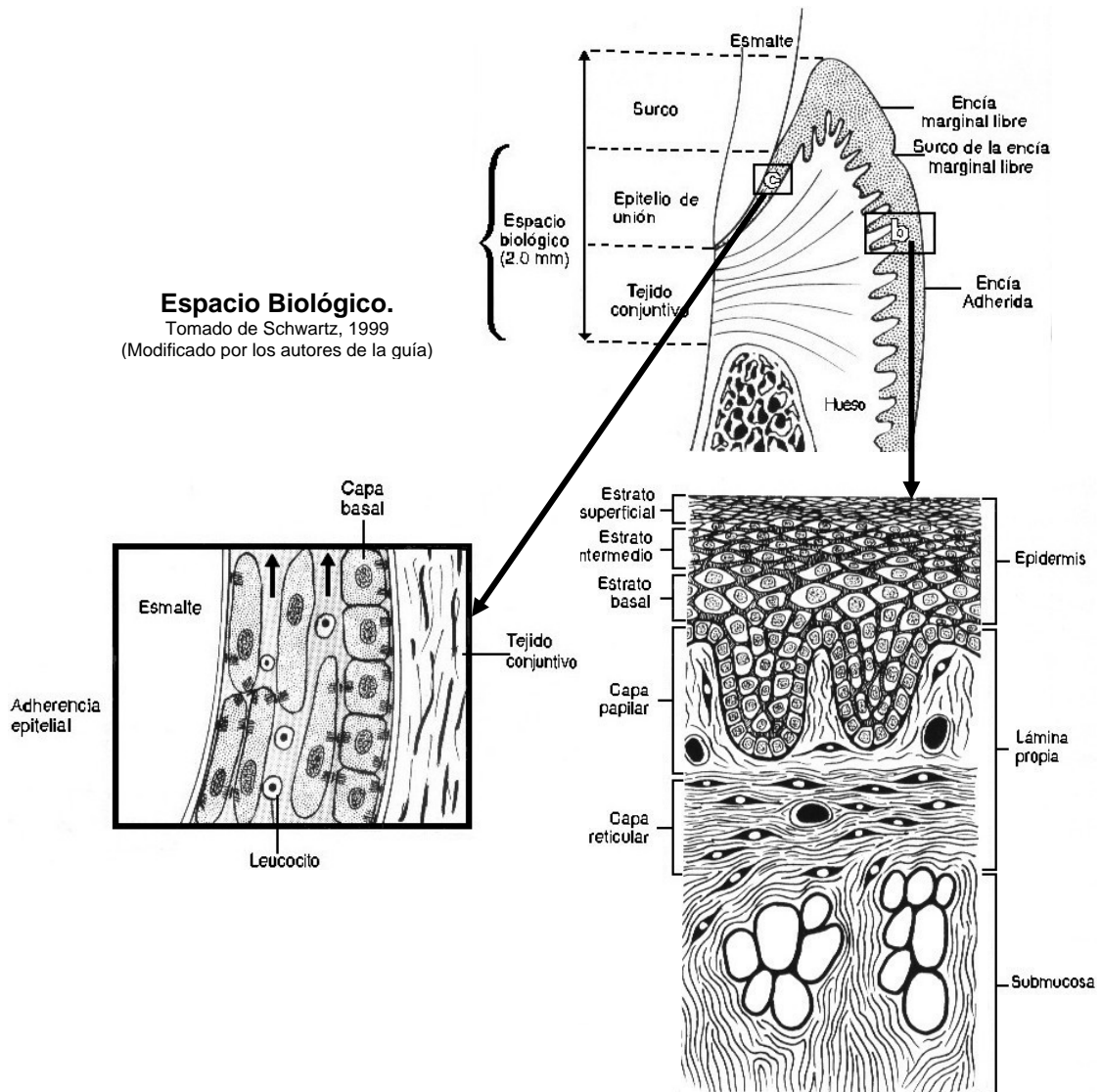
[*resorción: Absorción de materias secretadas o excretadas por un humor natural o patológico, en el seno de los tejidos; desaparición total o parcial de un producto normal o patológico*]. Los espacios donde se alojan los dientes reciben el nombre de alvéolos y están recubiertos de hueso cortical. Este recubrimiento se denomina cortical alveolar o lámina cribiforme, porque presenta, pequeños orificios por donde pasan las fibras de Sharpey (que se insertan en el cemento) y algunos vasos. Las apófisis alveolares rodean las raíces de los dientes, ubicándose 1 mm más apical del límite amelocementario.



Hueso Alveolar.
Tomado de Sobotta, 2001
(Modificado por los autores de la guía)

Espacio Biológico: El espacio o ancho biológico es la zona que se extiende entre el margen gingival y el tejido óseo. Según Mezomo (1997) y Schwartz (1999): *Es la distancia comprendida entre la base del surco y la cresta alveolar, constituida por el epitelio de unión y la inserción conjuntiva, es el espacio para que los tejidos se puedan acomodar histológica y morfológicamente en condiciones fisiológicas.* En él se encuentran el surco gingival, el epitelio de unión y la inserción conectiva de la encía. Según Maynard y Wilson (1979), las dimensiones del espacio biológico son las siguientes:

- ✳ Surco gingival: entre 0.5 y 0.7mm
- ✳ Epitelio de unión: entre 1.0 y 1.5mm
- ✳ Inserción fibras tejido conectivo: entre 0.9 y 1.3mm





Espacio Biológico.
Tomado de Schwartz, 1999
(Modificado por los autores de la guía)


El espacio o ancho biológico, generalmente, tiene una profundidad promedio de 2.04mm y como el surco gingival tiene una profundidad de 0.69mm, se requiere en total un aproximado de 3mm desde la cresta alveolar hasta el límite gingival de la restauración para no producir daño en las estructuras periodontales. La invasión de este espacio biológico por el margen gingival de las

restauraciones produce una inflamación crónica, riesgo de pérdida de inserción, recesión gradual y posible formación de saco periodontal.

Al realizar una restauración nos encontraremos con diferentes cuadros periodontales, sin embargo, tres de los diagnósticos más frecuentes son: estado periodontal sano, gingivitis y periodontitis en sus distintas modalidades.

 **Periodonto sano:** Generalmente no existen signos de inflamación gingival. El surco gingival se presenta con una profundidad probable de hasta aproximadamente 3mm, sin pérdida de inserción o con una pérdida no mayor o igual a 2mm y no existen signos de pérdida ósea alveolar en las radiografías. No se detectan cálculos supragingivales en las superficies linguales de los incisivos inferiores o vestibulares de los molares superiores, tampoco se detecta movilidad dental. Cabe destacar que un paciente con periodontitis tratado de forma exitosa exhibe un periodonto sano, pero es posible que presente aparentemente pérdida de inserción residual y ósea en el estudio radiográfico.





 **Gingivitis:** Existe inflamación gingival, aumento de volumen, enrojecimiento y hemorragia al sondaje. Frecuentemente existe presencia de sacos de más o menos 4mm de profundidad, pero no hay pérdida medible al sondeo de la inserción periodontal. La recesión gingival está vinculada con abrasión o superficies radiculares prominentes. El cálculo puede o no estar presente y los cambios radiográficos no sugieren pérdida ósea.

 **Periodontitis:** Presenta pérdida de la inserción medible que puede ser generalizada o localizada y con frecuencia está vinculada con sacos profundos (mayores o iguales a 4mm); están presente la placa y el cálculo, hay movilidad dental, gingivitis y se observan cambios radiográficos que incluyen resorción de la cresta alveolar en varios grados.

Es de enorme importancia establecer el diagnóstico periodontal que presente el paciente, lo más exacto posible; esto se debe hacer antes de la planificación y ejecución del tratamiento restaurador y efectuar un mantenimiento permanente antes, durante y después de la realización de cualquier restauración.

FACTORES PERIODONTALES A TOMAR EN CUENTA CUANDO SE REALIZA UNA RESTAURACIÓN

Al realizar una restauración hay que tener en cuenta no sólo el aspecto mecánico relacionado a los parámetros de las preparaciones cavitarias sino el aspecto periodontal destinado a evitar el acumulo de placa dental. Los factores periodontales están íntimamente ligados entre sí y sólo se desglosarán por fines didácticos, estos son:

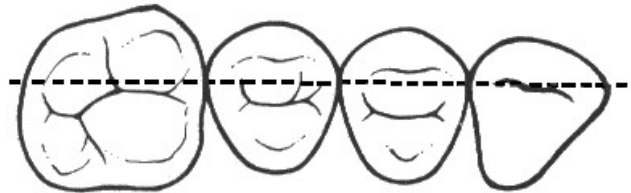-  Relación de contacto.
-  Contorno.
-  Margen gingival
-  Oclusión.

- 🔴 Acabado de la superficie (pulido).
- 🔴 Adaptado de los márgenes.
- 🔴 Técnicas de separación gingival y toma de impresión .

🔴 Relación de contacto

El área interdental o interproximal está integrada por el área o relación de contacto, el nicho interproximal y la papila interdental. Hirschfeld (1930) citado por Ramfjord (1974) fue el primero en destacar la importancia de esta zona. Esta región es importante porque en ella comienzan los cambios inflamatorios de la enfermedad periodontal y, además, es zona de riesgo en el establecimiento de la caries dental.

🔗 **Área o relación de contacto:** Es responsable de mantener la estabilidad del arco interdentario, previene el empaquetamiento de comida y controlar la arquitectura gingival (Small, 2000). Tanto la forma como el tamaño dependen del diente y de la cara proximal que se estudie. Es responsable de mantener la estabilidad del arco dentario e impedir el empaquetamiento de alimentos. Generalmente, el contacto proximal de los dientes es ligeramente convexo y se debe evitar cualquier alteración (sobrecontorno o subcontorno) cuando se hace la reconstrucción proximal. Limita coronariamente el nicho incisal y apicalmente el nicho interproximal, en sentido vestibulo-lingual/palatino limita el nicho vestibular y el nicho lingual/palatino. Si bien se la llama punto de contacto, en realidad es una área de contacto que tiene diferente ubicación según el diente a restaurar. Con el fin de que cumpla con sus funciones, se debe restablecer el área o relación de contacto en su ubicación correcta de la siguiente forma: **a)** En los **molares** el área o relación de contacto puede tener forma de punto o una forma alargada que puede ser una faceta o superficie de contacto. En dirección vestibulo-lingual/palatino: está ubicado en la unión del tercio medio con vestibular en los inferiores y en la unión del tercio medio ligeramente hacia el tercio palatino en los superiores, de tal manera que se oponen cuando se produce la oclusión de ambas arcadas. En dirección gingivo-oclusal: está ubicado en la unión del tercio medio con el oclusal tanto en superiores como en inferiores. **b)** En los **dientes anteriores**, el área o relación de contacto tiene una forma, generalmente, de punto, aunque algunas veces es de forma ligeramente alargada, con una dirección gingivo-incisal; ubicada en el tercio medio o en la unión del tercio medio con el incisal de la cara proximal.



Área o relación de contacto

La línea pespunteada indica las áreas de contacto. En la región de los premolares, los puntos de contacto están más cerca de la superficie vestibular que de la lingual.

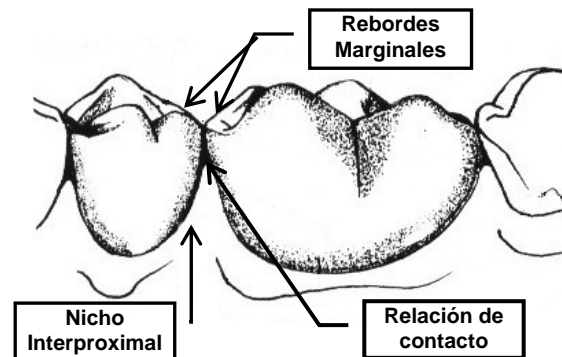
Tomado de Pickard, 1987
(Modificado por los autores de la guía)

🔗 **Nicho interproximal:** Es un espacio limitado por las caras proximales de los dientes vecinos, el punto de contacto y el hueso interdental. Es el espacio donde se alojará la papila interdental, generalmente es de forma triangular.

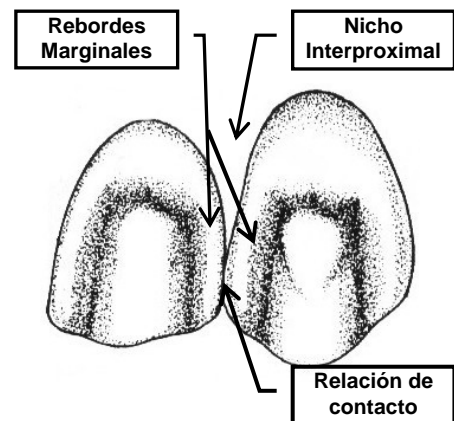
🐞 **Papila interdentaria:** Es la encía que está ubicada en el nicho interproximal, ella llena todo el espacio, tiene forma piramidal en la zona anterior y depende de la forma y alineación de los dientes en la arcada. En la zona posterior, existen dos papilas una vestibular y una lingual/palatino unidas por una depresión cóncava que contornea el área o relación de contacto y que recibe el nombre de “col”. Histológicamente, el col está formado por un epitelio no queratinizado que hace que esa zona de la papila sea susceptible a la penetración de los productos tóxicos de los microorganismos, lo que provoca una inflamación gingival. De allí la importancia de restablecer correctamente esta área para que la misma pueda cumplir con sus funciones.

La interrupción del área o relación de contacto se debe a causas patológicas (fracturas y caries), malposiciones dentarias, rotación, desgastes de los dientes o una restauración defectuosa, dicha discontinuidad produce rápidamente daños en el periodonto por el empaquetamiento de alimentos y el acumulo de placa dental. Cuando ocurre esta interrupción en área o relación de contacto, se produce una impactación de alimentos producto del efecto de embolo de la cúspide antagonista que dirige el alimento hacia el nicho interproximal.

Existe el riesgo de restaurar inadecuadamente la relación de contacto. Si se realiza un contacto demasiado amplio en sentido vestibulo-lingual/palatino u ocluso gingival conducirá a un cambio en la anatomía del col interdental creando además áreas de difícil acceso para que el paciente realice técnicas de higiene por lo que se deposita placa dental y el área papilar se inflama y edematiza. Por otro lado, un contacto demasiado angosto vestibulo-lingual/palatino y ocluso gingival permitirá que el alimento sea impactado vertical y horizontalmente sobre el delicado epitelio no queratinizado del col conduciendo a los problemas ya mencionados. Un área de contacto colocada demasiado hacia oclusal resultará en un reborde marginal aplanado a expensas de los nichos oclusales. Un área de contacto colocada demasiado hacia vestibular o lingual/palatino resultará en una restauración plana a expensas de los nichos vestibular o lingual/palatino. Un área de contacto colocada demasiado hacia gingival incrementa la profundidad del nicho oclusal a expensa de la propia área de contacto o a expensas de lesionar el col interdental.



Relación de Contacto en dientes posteriores
Tomado de Schwartz, 1999
(Modificado por los autores de la guía)



Relación de Contacto en dientes anteriores
Tomado de Schwartz, 1999
(Modificado por los autores de la guía)

Los rebordes marginales también cumplen un papel importante porque previenen el impacto de los alimentos entre los dientes. Un reborde marginal siempre debe formarse en dos planos vestibulo-lingual/palatinamente encontrándose en un ángulo muy obtuso; con estas especificaciones existirá un balance de los dientes en el arco, protección del periodonto, prevención de la caries recurrente y la colaboración en una masticación eficiente.

Cuando existen rebordes marginales desiguales ocurre el efecto embolo, donde al impactar la cúspide antagonista entre los rebordes marginales, la superficie o reborde más alto dirige el alimento hacia la superficie o reborde más bajo en sentido diagonal, quedando el alimento atrapado. Esto produce presión en los dientes y en los tejidos blandos, causando isquemia y posterior necrosis; el paciente tiene una sensación de quemazón o prurito que le hace utilizar cualquier implemento para eliminar el alimento atrapado, algunas veces hasta utilizando palillos para sentir alivio.

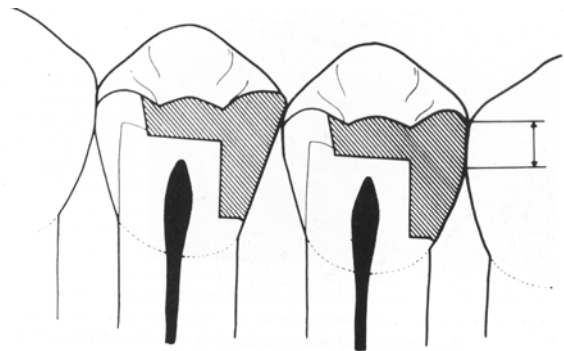
La impactación de alimentos puede ocasionar migración apical de la encía, dejando al descubierto la raíz; esto nos conlleva posteriormente a la formación de caries radicales; también puede ocurrir acumulo de placa, con la formación de sacos periodontales; la presión en los dientes puede abrir la relación de contacto y permitir el movimiento lo cual puede desencadenar en una oclusión traumática.

La correcta reconstrucción de los rebordes marginales, la ubicación del área o relación de contacto y la divergencia de los nichos son puntos a considerar para evitar el empaquetamiento.

Contorno

Una restauración adecuada debe repetir la morfología dentaria con la mayor exactitud posible; y reproducir el contorno y tamaño del diente natural, a fin de permitir la correcta relación con las estructuras vecinas.

El periodonto tiene características morfológicas que están relacionadas con los tipos o las formas de los dientes. Los dientes naturales poseen curvaturas cuya función es la de proteger los tejidos blandos durante el acto masticatorio porque desvía el alimento. Al realizar una restauración es muy importante tener esto en cuenta, ya que de lo contrario, se pueden producir lesiones de tipo crónico en la encía libre o en la papila interdientaria.



Contorno proximal correcto (*derecha*) e incorrecto (*izquierda*) para amalgamas de clase II.
(Cortesía del Diario de la Asociación Dental del sur de California.)

Tomado de Baum, L., Phillips, R. y Lund, M, 1984.

Muchas veces por una incorrecta técnica operatoria en la preparación de la cavidad, una inadecuada elección del material restaurador, el mal uso de las matrices y cuñas; y / o por falta de acabado y pulido adecuado, no se restaura en forma apropiada el contorno natural de los dientes. Esto puede producir en los tejidos gingivales adyacentes, a corto o a mediano plazo, una respuesta

inflamatoria. También las alteraciones en la forma de los dientes cercana a la zona gingival, debido a malposiciones dentarias o por restauraciones cercanas a los contornos axiales del diente ocasionan cambios en el periodonto.

Un grado adecuado de curvatura vestibular y lingual/palatina puede reflejar la comida sobre el margen gingival evitando así una irritación friccional indebida mientras que se permite la estimulación del tejido blando al desviar los alimentos hacia la encía y no dentro de ella, previniendo la impactación de alimentos. En relación al área interproximal, en la zona de la relación de contacto, el contorno es biconvexo en posteriores y en anteriores, aunque a veces es algo plano en estos últimos. Los defectos en el restablecimiento del contorno pueden deberse a un sobrecontorno o a un subcontorno.

👑 *Sobrecontorno*: Se define como una extensión del material restaurador más allá de los confines de la preparación (Brunsvold, 1990). Siempre causa más problemas que el subcontorno, las consecuencias son: espacio cianótico, hemorragia del surco, posterior disolución de las fibras colágenas supraalveolares, proliferación apical del epitelio de unión y formación de saco.

Se debe diferenciar el sobrecontorno en las cara proximales del que se produce en las caras libres. **a)** En las caras proximales es quizás la más frecuente de las fallas y generalmente se debe a la incorrecta utilización de las matrices y cuñas. Para que esto no ocurra, se debe observar la forma que tiene el espacio interproximal del diente a restaurar; por ejemplo: cuando hay migración apical del tejido óseo interdentario debido a la morfología dentaria interproximal, el espacio ya no es triangular sino pentagonal debido a que esta zona cambia; por lo que se requiere el uso de una matriz que se adapte a esta forma. Otro ejemplo: cuando hay retracción de la papila, muchas veces se observa “un agujero negro” en la zona interproximal y los pacientes exigen que se les cierre ese espacio para mejorar estéticamente; es necesario explicar que esos espacios deben quedar abiertos para permitir una correcta higiene bucal. Muchas veces ocurre que a pesar de elegir la matriz adecuada esta no se adapta correctamente o se mueve durante la colocación del material, lo cual puede resultar en un sobrecontorno proximal. Si a pesar de haber realizado adecuadamente todos los pasos de la restauración, existe una zona de exceso de material, se podrá eliminar con fresas y / o piedras adecuadas, tiras de pulir, etc., teniendo la precaución de no eliminar la relación de contacto; si no se logra eliminar el sobrecontorno o eliminamos la relación de contacto, es preferible repetir la restauración en forma apropiada. **b)** En las caras libres el sobrecontorno ocurre generalmente por no restaurar adecuadamente la zona gingival, ya que existe un plano diferente a nivel del ecuador dentario y otro a nivel gingival. Ese perfil de emergencia es importante, con el fin de lograr un aspecto estético y funcional adecuado. Por otra parte, cuando hay migración gingival, en la zona molar, se observa la morfología de la furcación la cual debe ser reproducida cuando se coloca una restauración en esta zona. El sobrecontorno en las caras libres produce un mayor acumulo de placa dental, ya que impide la autolimpieza por desviar el pasaje de los alimentos, además de dificultar la higiene y modificar el nicho ecológico. Este sobrecontorno puede modificarse rebajando la restauración con fresas y / o piedras y

pulirlas con discos y gomas, etc., si no se logra obtener el contorno apropiado es preferible repetir la restauración.

👑 *Subcontorno*: Se debe principalmente a una manipulación incorrecta del material restaurador y / o a la colocación inadecuada de matrices y cuñas. El riesgo del subcontorno radica en que crea nichos ecológicos para la acumulación de placa dental y, por ende, inflamación gingival y eventualmente caries de recidiva (Barrancos, 1999), por lo que se hace necesario repetir la restauración en forma óptima.

Estudios efectuados por investigadores, donde realizaron diversas restauraciones clase V, unas con sobrecontorno y otras con subcontorno; demostraron que aquellas que estaban sobrecontorneadas tenían cambios clínicos, histológicos, de inflamación e hiperplasia de la encía; sin embargo, en las que estaban subcontorneadas las encías estaban aparentemente saludables. Observando de esta forma que las restauraciones sobrecontorneadas protegen la placa dental e impiden su remoción mecánica. Asimismo, a pesar que las restauraciones con subcontorno o con un contorno plano tenían salud gingival, los investigadores encontraron, que cuando el subcontorno era exagerado se producía impactación de alimentos, ya que estos se dirigen directamente dentro de la encía y se produce retracción gingival con exposición de cemento pudiendo el paciente tener sensibilidad o producirse caries.

En relación al espacio o nicho interproximal si se realiza un contorno exagerado, la papila se comprime y se facilitaría el acumulo de placa dental. Es posible que en esta zona existan diastemas grandes por lo que el contorno convexo puede ser más suave o como en algunos casos plano, en ambos casos debe reproducirse el contorno natural del diente sin intentar cerrar el diastema (generalmente en estos casos la encía esta sana), se recomienda cerrar los mismos cuando estos son pequeños y no alteran la salud periodontal de la zona. Si por el contrario existe relación de contacto y reproducimos un contorno plano se producirá impactación de alimento, en este caso se debe repetir la restauración.

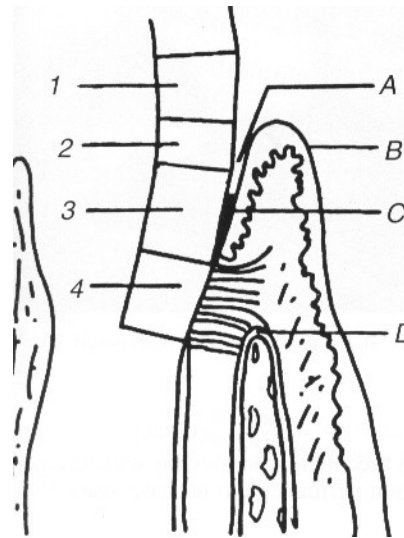
📍 **Margen gingival**

Lo ideal es hacer restauraciones supragingivales para mantener el periodonto en un estado de salud excelente. Estas restauraciones poseen fácil acceso, pueden ser terminadas en forma adecuada, no acumulan placa dental y permiten la higiene correcta del paciente. No obstante por razones estéticas, mecánicas u otras, especialmente en el sector anterior, es necesario a veces realizar restauraciones subgingivales, para ocultar o disimular el margen gingival de la restauración. Romanelli (1980), considera que la extensión subgingival de una restauración crea un medio ambiente desfavorable para el tejido gingival, aunque esté correctamente realizada. Las restauraciones subgingivales poseen el peligro potencial de dañar las estructuras periodontales, ya que facilitan la acumulación de placa, dificultan la limpieza y esto provoca un desequilibrio biológico con la consecuente inflamación y posterior retracción de la encía que, al migrar apicalmente, dejara expuesto el margen gingival de la restauración.

Cuanto más profunda es la ubicación del margen en el surco, más difícil será la obtención de una adecuada impresión o la terminación de la restauración. Para mantener la encía sana, el margen debe estar ubicado en un sitio que permita:

- ✓ Que el odontólogo pueda controlar la preparación, impresión y terminación de la restauración.
- ✓ Que el paciente pueda mantener el sitio libre de placa.
- ✓ Que la estética sea aceptable.

El margen gingival puede ubicarse hasta 1 mm por debajo de la encía, pero no más profundo; esto se hace cuando la estética es el factor primordial o en el caso de restauraciones metálicas como incrustaciones o amalgamas bien acabadas y pulidas, ya que el metal bien pulido y sin irregularidades, es tolerado por la encía. Según Tylman (1970), Shillingburg y col. (1978), Lang y col. (1983) y muchos otros, aunque prefieren las restauraciones supragingivales, admiten las ligeramente subgingivales penetrando hasta aproximadamente 0.5 mm. Kenney (1980) recomendó también las supragingivales pero admite las subgingivales sólo en los siguientes casos: a) por estética, b) por fractura dentaria y c) en corona cortas.



Margen Gingival.

1. Cavidad que no llega al margen gingival.
2. Cavidad que llega hasta $\frac{1}{2}$ ó $\frac{2}{4}$ dentro del surco gingival.
3. Cavidad que invade la zona del epitelio de unión.
4. Cavidad que invade el periodonto de inserción.

- A. Surco gingival normal.
- B. Margen gingival.
- C. Epitelio de unión.
- D. Hueso alveolar.

Tomado de Barrancos, 1999
(Modificado por los autores de la guía)

En la Cátedra de Odontología Operatoria de la Facultad de Odontología de la U.C.V. se indica la ubicación del margen subgingival cuando:

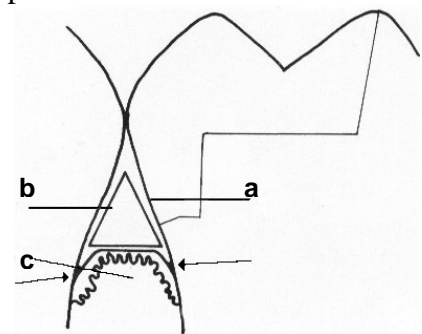
- 🔧 Existen restauraciones previas que se extienden hacia gingival
- 🔧 Cuando la caries es subgingival
- 🔧 Presencia de fracturas a este nivel
- 🔧 Por razones estéticas (línea de la sonrisa alta, para ocultar o disimular el margen de la restauración)

En todo estos casos el margen de estas restauraciones debe terminar en una línea bien definida.

Cuando por alguna razón es necesario colocar el margen subgingival, se debe cuidar de colocar adecuadamente las matrices y las cuñas, aunque también se debe mantener el mismo cuidado en las restauraciones supragingivales.

La parte cervical de la banda de la matriz debe ubicarse suavemente en la zona gingival de la cavidad, bien apoyada en la pared dentaria y perfectamente adosada al diente, con la ayuda de la cuña para evitar que el material exceda sus límites y penetre en el espacio interdentario o interproximal, constituyendo así un factor irritativo permanente para los tejidos periodontales. Cuando se coloca una cuña, se debe tener la precaución de dirigir su parte plana hacia la papila y deprimirla suavemente, sin lacerarla. No debe penetrar en los tejidos gingivales ni lesionar el epitelio de unión porque entonces dejaría como secuela una retracción de la papila y la desocupación parcial del nicho correspondiente, lo que permitiría el empaquetamiento de alimentos y la acumulación de placa dental.

Cuando se utiliza dique de goma se debe hacer con sumo cuidado para no dañar las papilas o el margen gingival (aplicando los métodos descritos en el tema control del campo operatorio); es conveniente observar el dique de goma al extraerlo para verificar su integridad, especialmente entre orificio y orificio; y contar las ligaduras (hilo dental, “wet-jet”) que se van retirando; la precaución es para no olvidar un trozo de dique o de ligaduras con las cuales se sujetó el dique, porque resulta nocivo para el periodonto. Al utilizar grapas para el dique de goma, se debe elegir la que se adapte mejor al diente y comprobar, por seguridad, que no tiende a desplazarse apicalmente, lo que profundizaría el surco y separaría el epitelio de unión. Tampoco se debe traspasar la encía con la grapa. Al finalizar el acto operatorio donde se ha utilizado dique de goma, es recomendable masajear los tejidos blandos para activar la circulación y que vuelvan rápidamente a su estado normal.



Cuña colocada para separación y protección; ésta deprime y protege la papila.

- a. Esmalte o restauración.
- b. Cuña.
- c. Papila gingival.

Las flechas indican el epitelio de unión.


Tomado de Barrancos, 1999
(Modificado por los autores de la guía)


La utilización del instrumental cortante rotatorio, impulsado a diferentes velocidades, puede ser potencialmente nocivo para los tejidos blandos durante las maniobras operatorias, sobre todo cuando se realizan preparaciones con cajones proximales, ya que la pared gingival puede estar muy cercana o dentro del margen gingival; el uso de elementos como el dique de goma, las grapas, las cuñas y las matrices, con criterio, permitirán reducir el peligro. También, la buena visibilidad, el campo operatorio seco y un apoyo digital firme y seguro, ayudan a minimizar las posibilidades de daño. En preparaciones clase V resulta bastante difícil realizar y pulir una restauración sin tocar el margen. El uso de discos para pulir, discos abrasivos y otros elementos de gran tamaño, tiene mayor riesgo, ya que con estos instrumentos es fácil lacerar los tejidos blandos, la lengua o los carrillos.


El uso de fresas, piedras o puntas vibratorias puede causar momentáneamente lesiones en la papila gingival; al dejar lisa las superficies restauradas y con una forma correcta, los tejidos gingivales se recuperan con rapidez, ayudados por un adecuada técnica de cepillado y de estimulación o masajes interdentarios.


Oclusión

La oclusión es la relación estática y dinámica de las superficies oclusales de los dientes en armonía con las demás estructuras del sistema estomatognático.

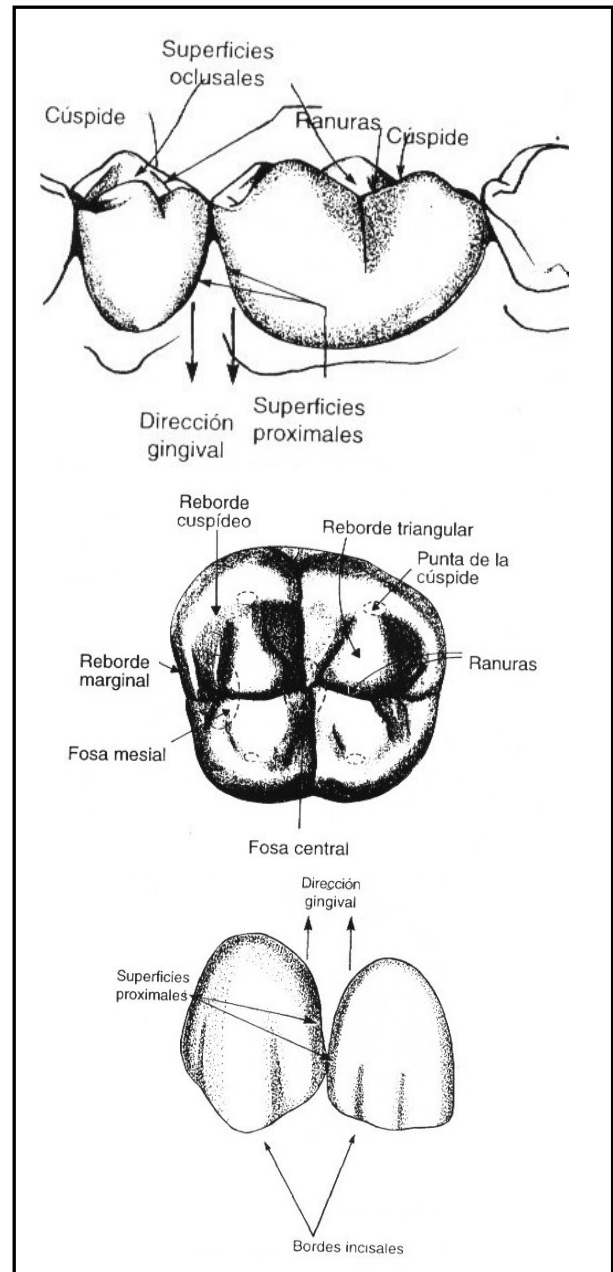
 **Superficie oclusal:** Está constituida por las cúspides, surcos, amplitud de la cara oclusal y los rebordes marginales; sí no se reconstruyen de forma correcta, se provocarán lesiones en los tejidos de soporte, motivado a que debe existir una armonía entre la anatomía y la función para que no se dañen los tejidos de soporte.

 **Cúspides:** Éstas trituran los alimentos y junto con los rebordes marginales ayudan a preparar el bolo alimenticio.

 **Rebordes marginales:** Junto con la relación de contacto protegen como anteriormente se dijo la papila interdental. Deben ser muy definidos y estar colocados al mismo nivel, ya que de otra manera se producirán rebordes marginales desiguales, lo cual ocasionará una impactación de alimentos como ya se señaló en el aspecto de relación de contacto. Dirigen los alimentos hacia vestibular y lingual/palatino.

 **Surcos y fosas:** Guían el alimento a través de la cara oclusal y ayudan a aliviar la carga, actuando como “ranuras de escape”. Cuando la cara oclusal es tallada plana, sin surcos, fosas ni planos inclinados, no existen guías para que el alimento vaya hacia el área interproximal, ocasionando una mayor carga hacia el periodonto. También dirigen los movimientos mandibulares.

Al finalizar la restauración, se deben realizar chequeos intermaxilares con papel de articular; se debe chequear no sólo en oclusión céntrica, sino en las diferentes excursiones del paciente, como son



Oclusión.
Tomado de Schwartz, 1999
(Modificado por los autores de la guía)

protrusiva, lateralidad; de esta manera se evitan contactos prematuros, ya sea, por haberlos dejado altos o por sobretallar la restauración, lo que haría que el diente se moviera a buscar su posición y se crearían contactos inapropiados en los diferentes movimientos.

👉 Datos importantes:

* **Cúspides:**

❖ Funcionales

- * Palatina superior
- * Vestibular inferior

❖ No funcionales

- * Vestibular superior
- * Lingual inferior

* **Oclusión céntrica:** Máxima intercuspidad de los dientes, es una posición variable en el tiempo.

* **Movimientos de lateralidad:**

❖ Lado trabajo: Es el lado para el cual la mandíbula se mueve, donde las cúspides del mismo nombre se relacionan; puede presentar dos tipos:

- * Guía o desoclusión canina: En el movimiento de lateralidad, el canino inferior desliza en la concavidad palatina del canino superior, desocluyendo los otros dientes, tanto del lado de trabajo como de balance.
- * Función o desoclusión en grupo: Cuando un grupo de dientes del segundo molar al canino hacen contacto, simultáneamente, desde el comienzo del movimiento, desocluyendo los dientes del lado de balance. Este tipo de función, a medida que la mandíbula se mueve, se va produciendo la desoclusión progresiva de los dientes posteriores del lado de trabajo.

❖ Lado balance: Es el lado opuesto al lado de trabajo, donde las cúspides de nombres diferentes adoptan una relación de alineamiento. No debe haber ningún contacto dentario al realizar el movimiento.

* **Protrusiva:** Guía anterior o incisiva: cuando los dientes inferiores anteriores deslizan por la concavidad palatina de los dientes anterosuperiores, desocluyendo los dientes posteriores.

* **Interferencia oclusal:** Son los contactos oclusales que producen desvío de la mandíbula, durante el cierre para la máxima intercuspidad habitual, lo que impide el deslizamiento suave de la mandíbula en los movimientos laterales y protrusivos. *Sinónimos:* **a)** Contacto prematuro; **b)** Prematuridad oclusal.

❖ Fisiológico: Porque independientemente de la posición y del movimiento en que pueda ocurrir, no provoca ninguna alteración en las estructuras del sistema estomatognático. En la realización de cualquier trabajo restaurador, las posiciones y movimientos mandibulares

deben ser chequeados para que no se provoque ninguna interferencia oclusal, causando problemas por iatrogenia.

- ❖ Patológica: Cuando ocasiona alteraciones en las estructuras que componen el sistema estomatognático.

Acabado de la superficie (pulido)

El procedimiento de pulido está destinado no sólo a abrillantar la superficie del material restaurador sino a alisarla de manera de evitar el acumulo de placa dental. Waerhaug (1998) demostró que la presencia de zonas ásperas y / o rugosas aumentaban la cantidad y calidad (agresividad) de la placa dental retenida. Si bien algunos materiales son mejores que otros, lo importante no es el material en sí, sino el grado de alisado o pulido que puede alcanzar una vez terminada la restauración.

Para realizar el acabado y pulido de las restauraciones se pueden utilizar diversos elementos, dependiendo del material restaurador que se esté empleando; por ejemplo: fresas de corte liso usadas para eliminar cualquier irregularidad y para evitar excesos y sobrecontornos, sobre todo en restauraciones de amalgamas viejas; también se pueden utilizar fresas multihojas en el caso de restauraciones estéticas, utilizar piedras, discos abrasivo, tiras de papel y pastas abrasivas (siliconada, piedra pómez, blanco España, o cualquier otra), etc., dependiendo del material restaurador utilizado. En los espacios interproximales, se puede utilizar tiras de lija para pulir, aunque si colocamos bien la matriz y la cuña no hay necesidad de utilizarlas.

En cualquiera de los pasos de pulido debe tenerse cuidado de no eliminar la anatomía lograda durante el tallado de la restauración y no lesionar los tejidos blandos.

Adaptado de los márgenes

Los bordes cervicales de las restauraciones ejecutadas con los materiales disponibles son difíciles de ser acabados sin que permanezca un espacio, aunque microscópico, entre la restauración y el diente. Este espacio constituye un depósito para la acumulación y retención de placa dental. Los microorganismos pueden colonizar libremente esta región. La intensidad de la reacción inflamatoria aumenta alrededor de las restauraciones que presentan bordes gruesos y dentro del surco, en comparación con aquellas que no presentan este inconveniente.

La microfiltración ocurre con todos los materiales restauradores. La causa principal de la microfiltración es la pobre adaptación de los materiales restauradores a la estructura dentaria, por la condición misma del material o la inserción incorrecta por el operador. Otra causa es la contracción del material por cambios químicos o físicos, como por ejemplo, contracción por fluctuaciones térmicas. La desintegración y corrosión de algunos materiales o su incorrecta manipulación son otras causas de microfiltración.

La microfiltración es utilizada como medida por cada clínico e investigador para predecir el desempeño de los materiales restauradores en la cavidad bucal. La importancia de esta medida está

basada en la premisa que no se obtienen materiales restauradores que sean perfectamente adaptables o adhesivos al diente. El uso inapropiado de las técnicas da como resultado una inadecuada adaptación del material restaurador al diente y reduce sus propiedades físicas. Asimismo, los instrumentos rotatorios a diferentes velocidades y bajo diferentes condiciones producen diferentes tipos de márgenes en el esmalte, la profundidad de las irregularidades producidas por los instrumentos rotatorios, pueden reducirse al alisar la superficie con un instrumento cortante a mano, por ejemplo: cincel, biseladores del margen gingival.

En los estudios de adaptado marginal de los diferentes tipos de materiales restauradores, la sensación táctil (utilización del explorador) juega un papel importante, sin embargo, el comprobar la existencia de aperturas o discrepancias marginales serán establecidas por la habilidad y experiencia del odontólogo. También debe notarse que hasta el presente, para explorar las aperturas marginales, no existe una determinación sobre la cual se base las especificaciones de la A.D.A.

🌐 Técnicas de separación gingival y toma de impresiones

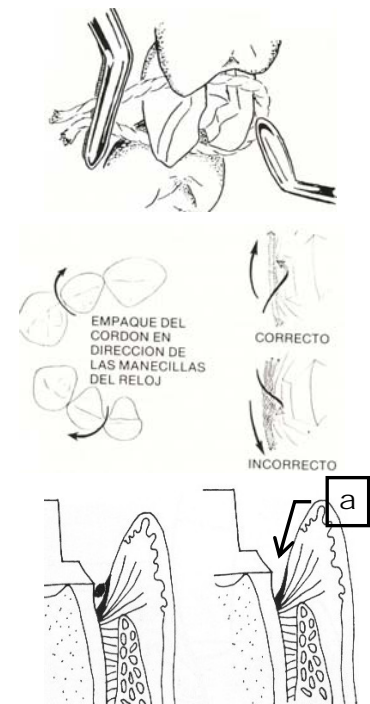
🌐 Separación gingival

Cuando se realiza cualquier reconstrucción dentaria, se debe evaluar la ubicación de la lesión o donde se ubica el margen de la preparación. Cuando cualquiera de las dos o ambas están a nivel del surco gingival o subgingival, la técnica operatoria requiere de la separación gingival, para lo cual se pueden utilizar métodos mecánicos, químicos, electroquirúrgicos, quirúrgicos o combinados. Una separación gingival efectiva debe cumplir 4 (cuatro) requisitos:

- 1) El tejido que cubre el margen subgingival debe ser retraído o desplazado horizontalmente para dar suficiente espacio al material de impresión.
- 2) El tejido coronal al margen gingival de una preparación debe ser desplazado verticalmente para exponer los márgenes.
- 3) Toda hemorragia debe ser detenida.
- 4) Todo tejido blando y duro debe estar limpio y seco.

🌐 **Métodos mecánicos:** Permite el desplazamiento físico de la encía marginal de la superficie del diente.

- 🌐 Grapas: Con desplazamientos de la encía libre
- 🌐 Hilos retractores: Son de algodón, de tamaño



Separación Gingival con Hilo Retractor.

La separación lograda una vez retirado el hilo retractor se indica con la letra **a**
Tomado de Barranco, 1999 y de Baum, L., Phillips, R. y Lund, M, 1984.
(Modificado por los autores de la guía)

proporcional al ancho y a la profundidad del surco gingival, se colocan con gran suavidad entre el borde libre del surco y la pared dentaria, utilizando un instrumento como para no lesionar la encía.

- Bandas de cobre: Son de diversos tamaños, susceptibles al estiramiento y al cambio de forma mediante pinzas para contornear. No se utilizan hoy día.

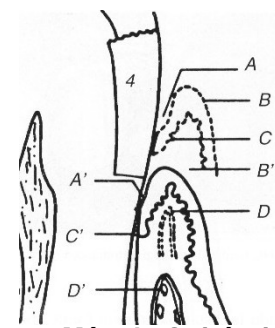
• Métodos químicos: se basan en la acción de sustancias químicas, que se llevan al surco gingival mediante el hilo retractor u otros elementos. Su acción debe limitarse a pocos minutos y retirarlas rápidamente para evitar daños permanentes en el tejido gingival.

- Astringentes: Causa contracción del tejido en forma local por precipitación de proteínas asociadas con la permeabilidad de la membrana celular.
- Hemostáticos o Vasoconstrictores: cualquier agente químico o mecánico que detiene el flujo de sangre.
- Estípticos: Es astringente y hemostático, causan coagulación mecánica y química.

• Métodos mecánico-químico: Combinación de los anteriores.

• Métodos electroquirúrgicos: Emplean corrientes de alta frecuencia para provocar la coagulación o desecación del protoplasma celular, dentro del surco gingival. Deben utilizarse con suma precaución para evitar secuelas, como retracción permanente o necrosis ósea. Esto puede ocurrir debido al calor colateral que produce esta técnica y también a la condición del tejido, a la cercanía del tejido óseo y al tiempo de acción. Para prevenir este riesgo, es necesario utilizar la intensidad de corriente adecuada, trabajar sobre tejido poco inflamado y controlar el tiempo de aplicación.

• Métodos quirúrgicos: Cuando la lesión llega al periodonto de protección y produce desprendimiento del epitelio de unión, deben instituirse maniobras quirúrgicas adecuadas para que los tejidos puedan cicatrizar y para que se realice una nueva adaptación sobre el tejido dentario sano apicalmente al anterior. La técnica quirúrgica dependerá de la distancia que existe entre la ubicación apical del límite de la lesión y el margen óseo. Cuando esta sea igual o mayor de 3 mm, solamente se realiza una gingivectomía o un colgajo a bisel interno, con el fin de dejar supragingival el límite de la lesión. También se puede realizar minicolgajos en forma de cuñas como sería la cuña interproximal y la cuña distal, esta última para ser realizada en el área distal del último molar. La elección de la técnica está condicionada por diversos factores como la ubicación del diente, la presencia de dientes vecinos, la cantidad de encía insertada, etc.



Método Quirúrgico

4. Nivel del piso gingival.

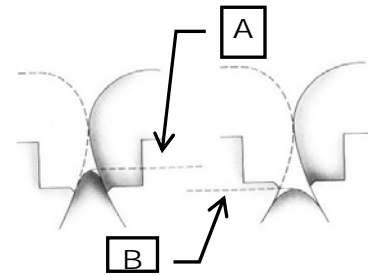
- A. Surco
- B. Margen gingival
- C. Epitelio de Unión
- D. Altura hueso alveolar

A', B', C' y D' Ubicación de los mismos elementos después de la cicatrización total

Tomado de Barrancos, 1999
(Modificado por los autores de la guía)

Tiempo de espera post-quirúrgico

Luego de realizada cualquier intervención quirúrgica, se debe esperar entre 40 y 60 días (4-8 semanas) para la ubicación final del margen, que es el tiempo necesario para la maduración de los tejidos y para evitar así una retracción gingival posterior a la colocación de la restauración.



Posición del margen gingival

A. Antes del proceso quirúrgico

B. Después del proceso quirúrgico

Tomado de Ketterl, 1994

(Modificado por los autores de la guía)

Toma de impresión

La impresión se define como el acto de reproducir en negativo una determinada superficie. Un material en estado plástico, con propiedades de escurrimiento, es colocado sobre determinada región de la boca (dientes, encía, mucosa) con el objetivo de copiar los detalles existentes. Este procedimiento no tiene repercusión alguna sobre los tejidos periodontales cuando se realiza sobre tejidos periodontalmente sanos y en manos de odontólogos habilidosos.














El tipo de daño que producen los procedimientos de toma de impresión usualmente es reversible. Por otro lado, se han reportado reacciones periodontales severas con subsiguiente pérdida de la adherencia después del uso de materiales elastoméricos, sobre todo si el material de impresión ha permanecido accidentalmente dentro de los tejidos periodontales luego de haber sido removida la impresión.

Los materiales de impresión a utilizar son biocompatibles con los tejidos bucales, la elección de uno u otro dependerá del odontólogo de acuerdo al procedimiento a realizar y a la familiaridad con el mismo, durante su utilización se debe comprender el comportamiento del periodonto de protección frente a las maniobras de impresión, así como el conocimiento y el dominio de los materiales y técnicas empleadas.

CONSIDERACIONES FINALES

Para lograr el éxito estético y funcional a largo plazo, debe existir una íntima relación entre la Operatoria Dental y la Periodoncia. El conocimiento de la biología y la fisiología periodontal permite que al realizar una restauración, primero se prepare la boca, luego se respete la integridad de los tejidos periodontales circundantes y, finalmente, se creen las condiciones para que el paciente realice un adecuado programa de higiene oral. El éxito depende de una correcta preparación del sitio a restaurar, de la elección del material adecuado, del respeto por las estructuras gingivoperiodontales y, ante todo, de un paciente motivado en la prevención y control de la placa dental.

Referencias Bibliográficas:

-  Baratieri, Luiz: Operatoria Dental. Procedimientos Preventivos y Restauradores. Edit. Quintessence. cap. 3; pp. 69-116; 1993.
-  Barrancos Mooney: Operatoria Dental. Tercera Edición. Edit. Panamericana. cap. 11; pp. 359-393; 1999.
-  Baum, L., Phillips, R. y Lund, M.: Tratado de Operatoria Dental. Primera Edición. Edit. Interamericana. cap. 4; pp.70-72; 1984.
-  Cátedra de Odontología Operatoria: Conceptos Básicos. 1989.
-  Gil P., Ma. de los A.: Adaptación Marginal de las aleaciones utilizadas en Odontología Operatoria para Restauraciones Coladas. Trabajo de Ascenso; 1996.
-  Ketterl, W.: Odontología Conservadora. Cariología. Tratamiento mediante obturación. Edit. Ediciones Científicas y Técnicas, S.A.; pág. 153, 1994.
-  Lindhe, Jan: Periodontología Clínica, Edit. Panamericana. cap. 14; pp. 324-328; 1986.
-  Pickard, H.M.: Manual de Operatoria Dental. Edit. Manual Moderno. pág. 124; 1987.
-  Schwartz, R, Summitt, J.B., Robbins, J.W. y dos Santos, J.: Fundamentos en Odontología Operatoria. Edit. Actualidades Médico Odontológicas Latinoamérica, C.A. cap. 1; pp. 1-25; 1999.
-  Schwartz, R, Summitt, J.B., Robbins, J.W. y dos Santos, J.: Fundamentos en Odontología Operatoria. Edit. Actualidades Médico Odontológicas Latinoamérica, C.A. cap. 4; pp. 67-107; 1999.
-  Sobotta: Atlas de Anatomía Humana. Tomo 1, Edit. Panamericana; pág. 99, 2001.
-  Revistas: *Operative Dentistry*; *J. Prosth. Dent.*; *J.A.D.A.*; *Educación Continua*.
-  Direcciones de Internet.