

## **PRÁCTICA #6: TEJIDOS DENTARIOS I (ESMALTE Y COMPLEJO DENTINO-PULPAR).**

### **Introducción.**

El diente al igual que cualquier otro órgano del cuerpo humano está conformado por un conjunto de tejidos histológicos como el esmalte, el complejo dentino-pulpar y el periodonto de inserción, que lo distinguen estructuralmente y funcionalmente.

El esmalte dentario se encuentra recubriendo a la dentina coronaria, está compuesto principalmente por una matriz inorgánica rica en fosfato y carbonatos de calcio que forman cristales de hidroxiapatita, que se organizan en prismas (unidades estructurales primarias). En menor proporción se puede encontrar agua y matriz orgánica (proteínas no colágenas); debido a este alto contenido mineral el esmalte es el tejido más duro y frágil del cuerpo humano. En la estructura de este tejido tenemos un grupo de unidades secundarias como las líneas incrementales, la conexión amelodentinaria, bandas de Hunter-Schreger, las laminillas, los periquimatas, líneas de imbricación, los penachos y los husos adamantinos.

Es de destacar que las células que dan origen al esmalte, los ameloblastos, desaparecen una vez formado el diente, por lo cual no tiene capacidad de regeneración y reparación. Ante la pérdida del esmalte por caries dental y traumatismos es necesario que se restaure con materiales odontológicos la estructura dental.

La dentina es el tejido duro que forma el eje estructural del diente, se encuentra recubierta en su porción coronal por el esmalte y en su porción radicular por el cemento. (Ver imagen 1) Está compuesta por una mayor cantidad de materia orgánica que el esmalte, principalmente por colágeno, proteínas no colágenas y fosfolípidos; también se encuentran fosfatos y carbonatos de calcio en forma de cristales de hidroxiapatita y agua entre otros elementos. Gracias a esta composición la dentina presenta propiedades de elasticidad y permeabilidad que le permite al órgano dental resistir las fuerzas masticatorias sin que se fracture el esmalte.

Las unidades estructurales primarias o básicas de la dentina son los túbulos dentinarios, que son conductos excavados en la matriz dentinaria, que contienen en su interior la prolongación del odontoblasto y el licor dentinario. Además se encuentran unidades estructurales secundarias como las líneas incrementales, en la dentina coronal, la dentina interglobular y la conexión amelodentinaria y en la dentina radicular, la zona granulosa de Tomes y la unión cementodentinaria. La dentina puede clasificarse histogenéticamente en: primaria, secundaria y terciaria. Histotopográficamente puede dividirse en: pre-dentina, manto de la dentina y dentina circumpulpar.

La pulpa dental es el único tejido blando que conforma al diente, se clasifica como un tejido conectivo laxo ricamente vascularizado e innervado, que se encuentra alojado en la cámara pulpar

y en los conductos radiculares, como todo tejido conectivo está formado por células y matriz extracelular.

La población celular normal está constituida por los odontoblastos, los fibroblastos, las células pulpares de reserva, los macrófagos, las células dendríticas y algunas células inflamatorias (linfocitos, plasmocitos, entre otras). La matriz extracelular esta formadas por fibras colágenas, elásticas, reticulares, de oxitalan y la sustancia fundamental rica en proteoglicanos. Estos elementos se distribuyen distintivamente en las siguientes zonas topográficas de la pulpa dental: odontoblástica, acelular u oligocelular de Weil, rica en células y la pulpa propiamente dicha.

Es importante destacar que la dentina y la pulpa dental forman el complejo dentino- pulpar, no solo por la proximidad de un tejido a otro, sino también porque ambos derivan de la papila dental, la dentina está atravesada en todo su espesor por túbulos dentinarios que contienen la prolongación de los odontoblastos que se encuentran en la pulpa dental, la cual es capaz de responder ante la acción de estímulos que puedan causar daño con la formación de la dentina terciaria y muerta; es decir ambos tejidos forman una unidad estructural y funcional que tienen capacidad de regeneración y reparación, sin embargo cuando el daño es extenso e irreversible es necesario la realización de tratamientos restauradores que sustituyan a la dentina perdida por caries dental y de tratamientos de endodoncia que eliminen a la pulpa dental afectada.

El resto de los tejidos dentarios son el cemento y el ligamento alveolo-dentario que junto al hueso alveolar constituyen el periodonto de inserción que será tema de estudio próximo. Como hemos visto esta práctica reviste de gran importancia para el estudiante de odontología ya que se estudiaran partes de los tejidos dentarios y la comprensión de la estructura histológica de los mismos es un paso fundamental para comprender las enfermedades que pueden afectarlos y las distintas modalidades de tratamientos.

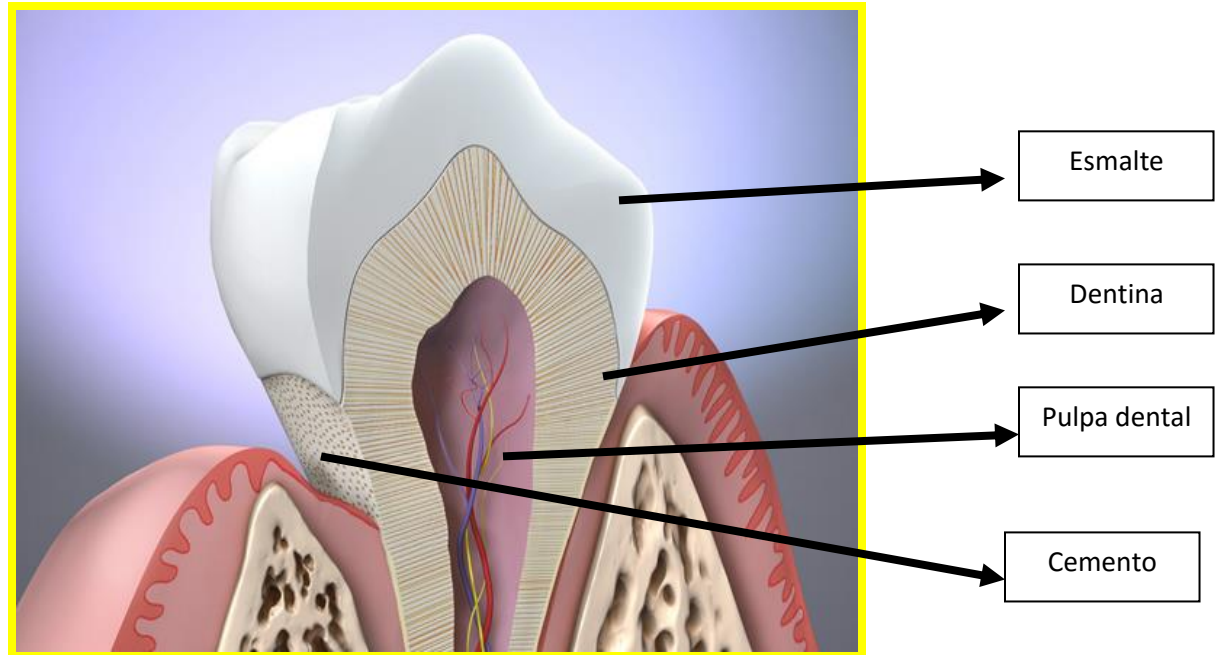


Imagen 1: Ilustración de un diente.

**Objetivo o competencia general de la práctica.**

Al finalizar la práctica los estudiantes tendrá las competencias para identificar y describir, en cortes histológicos de dientes vistos al microscopio óptico, las unidades estructurales del esmalte y la dentina, las zonas topográficas de la pulpa dental y clasificar histogenéticamente e histotopográficamente a la dentina; para consolidar los conocimientos conceptuales impartidos en el componente teórico de la asignatura de histología bucodental.

**Objetivos o competencias específicas.**

- Identificar el sentido del corte, la técnica, la coloración e impregnación empleada en los preparados histológicos.
- Identificar y describir histológicamente en el esmalte las unidades estructurales primarias (prismas) y las siguientes unidades secundarias: Líneas incrementales, conexión amelo-dentinaria, penachos, surcos, laminillas y husos adamantinos.
- Identificar y describir histológicamente en la dentina las unidades estructurales primarias (túbulos dentinarios) y las siguientes unidades secundarias: Dentina interglobular, zona granulosa de Tomes y conexión cemento-dentinaria.
- Describir la dirección de los prismas del esmalte y de los túbulos dentinarios en cortes transversales y longitudinales de dientes.

- Identificar y clasificar la dentina histogenéticamente: primaria, secundaria y terciaria.
- Identificar y describir la dentina muerta.
- Identificar y clasificar la dentina histotopográficamente: predentina, manto dentinario y dentina circumpulpar.
- Identificar y describir las zonas topográficas de la pulpa dental: zona odontoblastica, acelular u oligocelular de Weil, rica en células y pulpa propiamente dicha.
- Identificar en la pulpa propiamente dicha vasos sanguíneos cortados en diferentes sentidos y fibras nerviosas.

### **Contenido a desarrollar por los estudiantes para el interrogatorio de la práctica.**

- 1- Composición y propiedades físicas del esmalte.
- 2- Unidad estructural primaria del esmalte. (prismas adamantinos)
- 3- Unidades estructurales secundarias del esmalte: líneas incrementales, conexión amelo-dentinaria, penachos, surcos, laminillas y husos adamantinos.
- 4- Composición y propiedades físicas de la dentina.
- 5- Unidad estructural primaria de la dentina. (túbulo dentinario)
- 6- Unidades estructurales secundarias de la dentina: dentina interglobular, zona granulosa de Tomes y conexión cemento-dentinaria.
- 7- Clasificación histogenética de la dentina: primaria, secundaria y terciaria.
- 8- Clasificación histotopográfica de la dentina: predentina, manto dentinario y dentina circumpulpar.
- 9- Dentina muerta.
- 10- Componentes estructurales de la pulpa dental: poblaciones celulares, fibras y sustancia fundamental.
- 11- Las zonas topográficas de la pulpa dental: zona odontoblastica, acelular u oligocelular de Weil, rica en células y pulpa propiamente dicha.

### **Estrategias instruccionales**

- Exposición didáctica de los cortes histológicos a través de fotomicrografías y de los aspectos teóricos principales de los tejidos a estudiar en la práctica.
- Interrogatorio y discusión grupal de los contenidos teóricos que debe desarrollar el estudiante para la actividad práctica.
- Los estudiantes observarán los cortes histológicos al microscopio óptico o de luz y demostrarán lo aprendido al realizar las actividades de la guía práctica de histología general y bucodentaria.

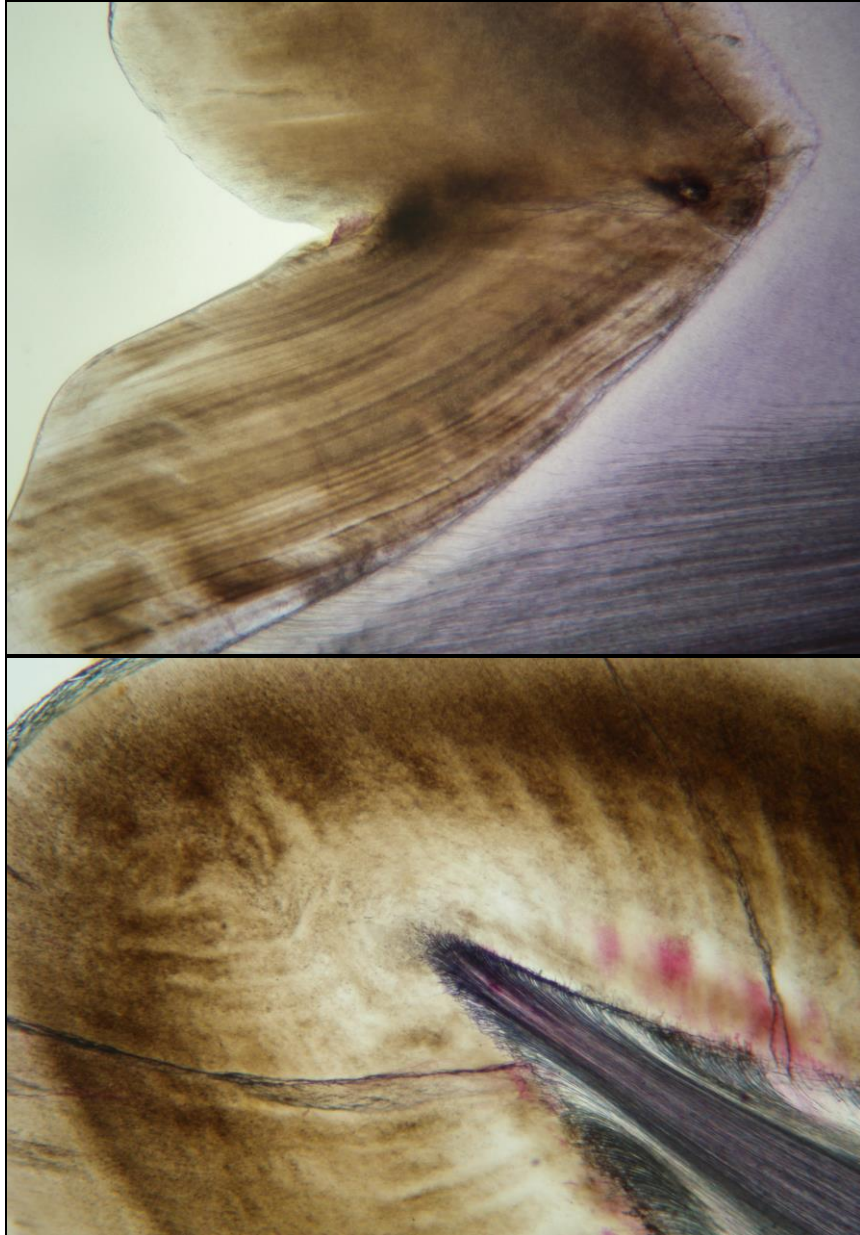
- El docente ayudará al estudiante en las láminas histológicas y supervisará que realice las actividades programadas, correctamente.

**Medios instruccionales.**

- Microscopio para la enseñanza de la histología con cámara y video beam para uso del profesor.
- Microscopios ópticos marca Leits utilizados por los estudiantes.
- Cortes histológicos de: Longitudinal y transversal de diente, ligeramente descalcificado e impregnado con Violeta de Dalia y longitudinal de diente descalcificado y coloreado con Hematoxilina y Eosina.
- Instructivo o guía de actividades practicas (a color) de histología general y bucodentaria.

**Imágenes y actividades de la práctica.**

**Figura 1:** Corte longitudinal de diente. **Técnica:** Ligeramente descalcificado **Coloración:** Impregnación con Violeta de Dalia. **Aumento:** Menor. (40 X).




**Actividades:** 1- Identifique el esmalte y señale: líneas incrementales o estrías de Retzius, prismas del esmalte, conexión amelodentinaria (A-D), surcos y laminillas del esmalte. 2- Describa la forma y disposición de: líneas incrementales, prismas del esmalte, conexión A-D y husos adamantinos.

---

---

---

**Figura 2:** Corte longitudinal de diente (dentina coronal). **Técnica:** Ligeramente descalcificado  
**Coloración:** Impregnación con Violeta de Dalia. **Aumento:** Menor. (40 X).




**Actividades:** 1- Identifique la dentina y señale: túbulos dentinarios, curvaturas secundarias, manto de la dentina, dentina circumpulpar, dentina interglobular o espacios de Czermack, dentina muerta, dentina primaria, secundaria y terciaria y espacio de la cámara pulpar. 2- Describa la forma y disposición de los túbulos dentinarios. 3- ¿Por qué la cámara pulpar se encuentra vacía?





**Figura 3:** Corte longitudinal de diente (dentina radicular). **Técnica:** Ligeramente descalcificado. **Coloración:** Impregnación con Violeta de Dalia. **Aumento:** Menor. (40 X).



**Actividades:** 1- Identifique la dentina y señale: túbulos dentinarios, manto de la dentina, dentina circumpulpar, dentina primaria y secundaria, zona granulosa de Tomes, cemento. 2- Describa la forma y disposición de los túbulos dentinarios.

**Realice un dibujo esquemático de un diente cortado longitudinalmente, esquematizando la disposición de las unidades estructurales primarias y secundarias del esmalte y la dentina.**

---

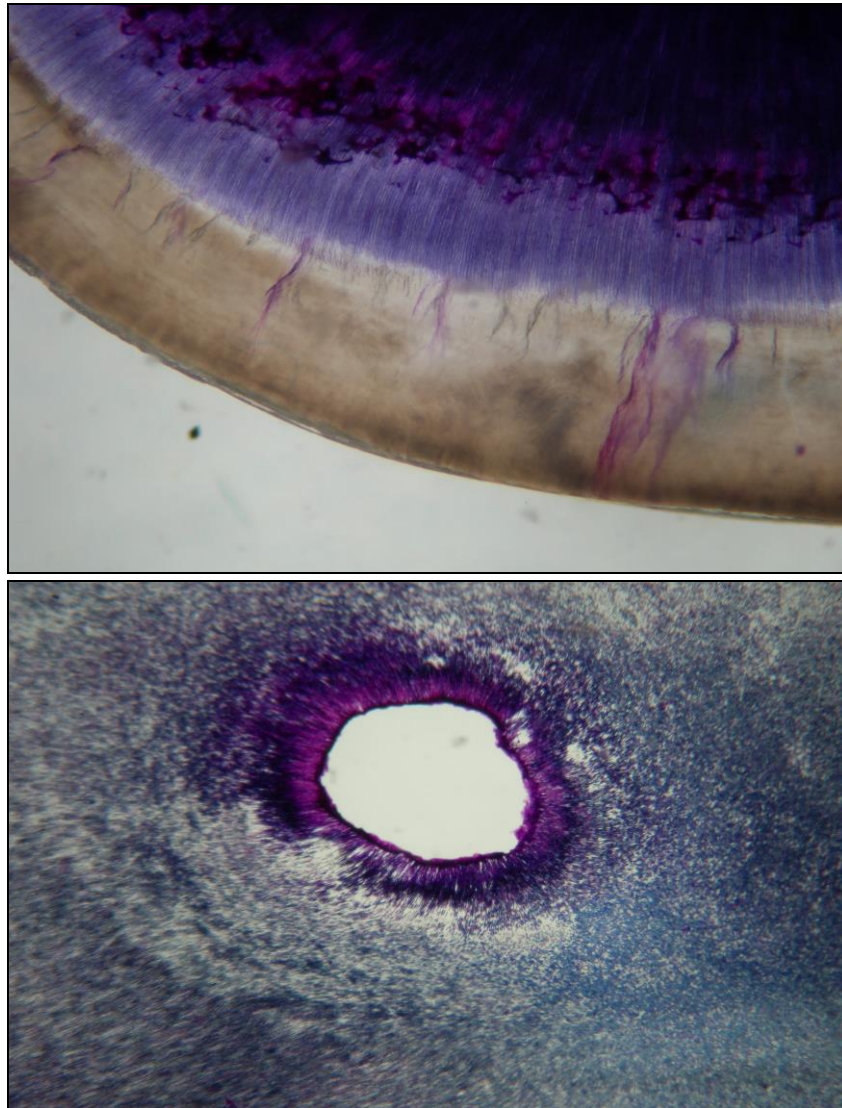
---

---

---



**Figura 4:** Corte transversal de diente. **Técnica:** Ligeramente descalcificado **Coloración:** Impregnación con Violeta de Dalia. **Aumento:** Menor. (40 X).

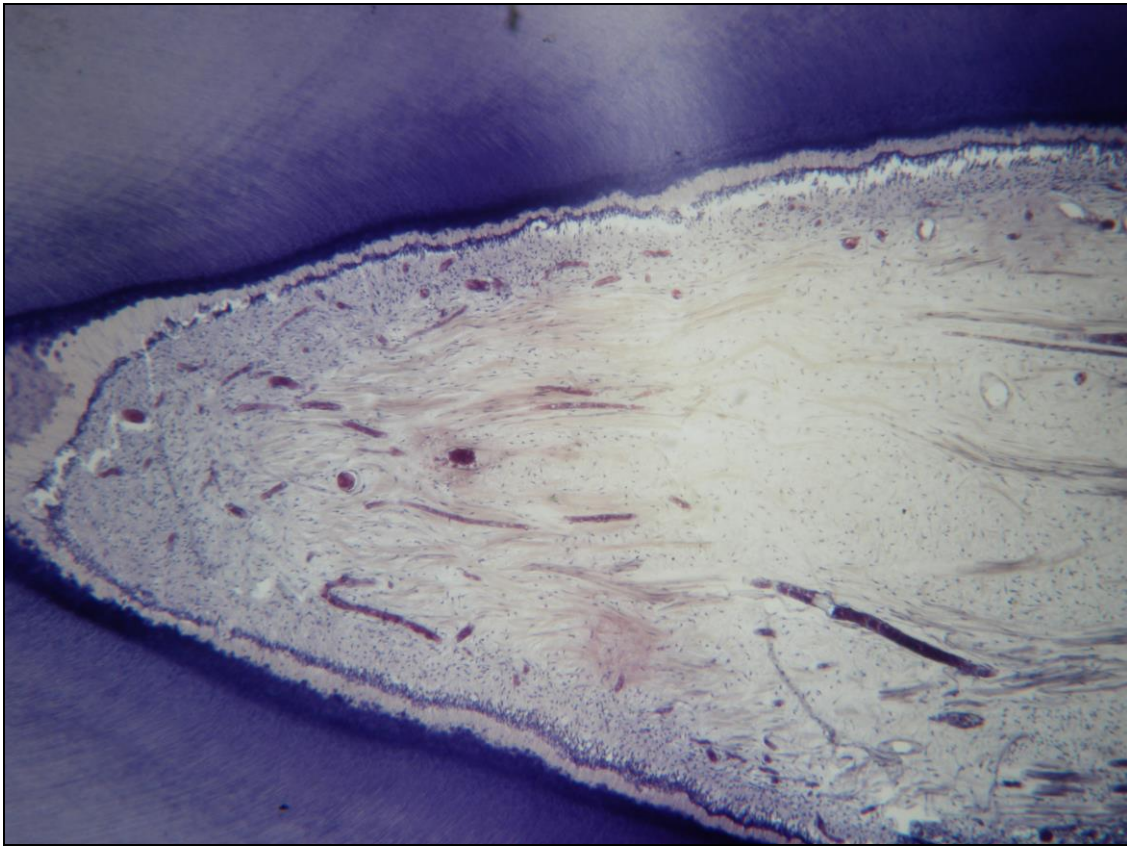


**Actividades:** 1- Identifique el esmalte y señale: líneas incrementales o estrías de Retzius, prismas del esmalte, penachos adamantinos, conexión amelodentinaria (A-D), laminillas del esmalte. 2- Describa la forma y disposición de: líneas incrementales, prismas del esmalte, conexión A-D, penachos y laminillas del esmalte. 3- Identifique la dentina y señale: túbulos dentinarios, manto de la dentina, dentina circumpulpar, la dentina interglobular y el espacio del conducto radicular. 2- Describa la forma y disposición de los túbulos dentinarios. 4- ¿Por qué no se observa el tejido pulpar?

**Realice un dibujo esquemático de un diente cortado longitudinalmente, esquematizando la disposición de las unidades estructurales primarias y secundarias del esmalte y la dentina.**



**Figura 5:** Corte longitudinal de un diente. **Técnica:** Descalcificación **Coloración:** Hematoxilina y eosina. **Aumento:** Menor. (40 X)



**Actividades:** 1- Identifique y señale: dentina circunpulpal, dentina irregular, calcoferitos y predentina. 2- Identifique la pulpa dental y señale: La zona odontoblástica, la zona acelular u oligocelular de Weil, la zona rica en célula y la pulpa propiamente dicha (fibras nerviosas, vasos sanguíneos cortados transversalmente y longitudinalmente). 3-Describa como se observan las estructuras observadas.

---

---

---

---

---

---

---

---

---

---

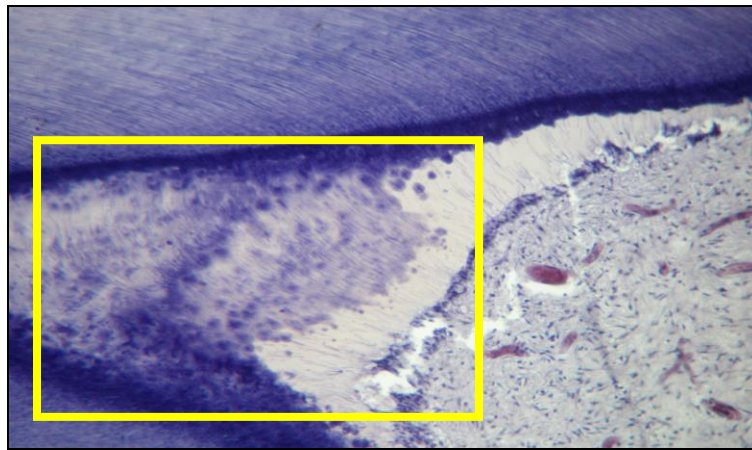
---

---



### **Autoevaluación.**

- 1- Realice un cuadro comparativo entre las características histológicas del esmalte, la dentina y la pulpa.
- 2- Realice un mapa conceptual sobre las estructuras primarias y secundarias del esmalte y la dentina.
- 3- ¿Por qué se dice que la dentina y la pulpa forman el complejo dentino- pulpar? Razone su respuesta
- 4- Elabore un dibujo esquemático de las zonas topográficas de la pulpa dental.
- 5- ¿Qué tipo de dentina es la marcada por el recuadro amarillo de la figura que se le muestra a continuación? Razone su respuesta.



### **Bibliografía.**

- Gómez M, Campos A. Histología, Embriología e Ingeniería Tisular Bucodental. México, Editorial Médica Panamericana. 2009.